Arbeit aus der oto-laryngologischen Klinik in Basel.

Der abnorme Hochstand des Gaumens

in seinen Beziehungen

zur Septumdeviation und zur Hypertrophie der Rachendachtonsille.

INAUGURAL-DISSERTATION

ZUR ERLANGUNG DER DOKTORWÜRDE

DER

HOHEN MEDIZINISCHEN FAKULTÄT

DER

UNIVERSITÄT BASEL

VORGELEGT VON

E. FRÄNKEL, MED. PRACT.

AUS RUSSLAND.

BASEL

Buchdruckerei Kreis, Petersgraben 21.

1896

Digitized by the Internet Archive
in 2026

https://archive.org/details/IA41548622_0086

Arbeit aus der oto-laryngologischen Klinik in Basel.

Der abnorme Hochstand des Gaumens

in seinen Beziehungen

zur Septumdeviation und zur Hypertrophie der Rachendachtonsille.

INAUGURAL-DISSERTATION

ZUR ERLANGUNG DER DOKTORWÜRDE

DER

HOHEN MEDIZINISCHEN FAKULTÄT

DER

UNIVERSITÄT BASEL

VORGELEGT VON

E. FRÄNKEL, MED. PRACT.

AUS RUSSLAND.

BASEL

Buchdruckerei Kreis, Petersgraben 21.

1896

Meinem lieben Bruder Simon

und dem Andenken

meiner geliebten unvergesslichen

Eltern

in Dankbarkeit gewidmet

Der Verfasser.

Schon seit längerer Zeit ist es den Laryngologen aufgefallen, dass Kranke, die wegen Beschwerden verschiedener Art ihre Hülfe aufsuchten, einen abnorm hohen Gaumen hatten. In Verbindung mit dieser Anomalie sind von manchen Ärzten noch andere Abnormitäten beobachtet und beschrieben worden; dieselben betrafen zum grossen Teil den Oberkiefer, das Septum narium und die Zahnstellung. Das Dach des Gaumengewölbes hat mitunter die Form eines Spitzbogens, der Alveolarfortsatz des Oberkiefers ist in seiner vorderen medianen Naht eingeknickt, sodass der Bogen der oberen Zahnreihe nicht U- sondern V-förmig aussieht. Das Septum ist nach der einen, oder nach der andern Seite verbogen. Die Stellung der bleibenden Zähne zeigt Anomalien verschiedener Art. Ja noch weitgreifendere Veränderungen am Gesichtsskelett sind neben Hochstand des Gaumens beobachtet worden, deren ich später Erwähnung thun werde.

Die Frage nach der Entstehungsweise oben erwähnter Abnormitäten gab die Veranlassung zu einer Reihe von Arbeiten über diesen Gegenstand. Neben dem wissenschaftlichen Interesse war es auch die praktische Seite, welche dabei in Frage kommen musste; denn diese Anomalien haben kosmetische Nachteile zur Folge und rufen ausserdem mitunter Beschwerden hervor, die auf den ganzen Organismus zurückwirken können.

Auf Grund von Untersuchungen und Statistiken suchte man zu erforschen, was die primäre und was die sekundäre Erscheinung sei, und ob beides — Septumdeviation und Gaumendeformität — von einer gemeinsamen Ursache abhangen.

Auf Anregung von Prof. Siebenmann suchte ich zur Lösung dieser Frage auch etwas beizutragen. Über das Resultat meiner Untersuchungen, die ich in der Basler oto-laryngologischen Poliklinik anstellte, werde ich weiter unten berichten, zunächst aber möchte ich einen kurzen, historischen Rückblick werfen auf die Art und Weise, wie die Autoren zu den verschiedenen Zeiten Stellung genommen haben zu dieser Frage.

Einzelne der oben geschilderten Anomalien sind auch den älteren Ärzten nicht entgangen, und manche unter ihnen mühten sich sogar ab, eine Ursache für dieselben ausfindig zu machen.

So sehen wir z. B., dass schon *Hippokrates*, dem Vater der Medizin, das Zusammentreffen von Kopfschmerzen, Ohrenfluss mit hohem Gaumen und abnormer Zahnstellung aufgefallen ist. In seinem 6ten Buche der Epidemien drückt er sich darüber in folgender Weise aus: «*Οἱ ὀξὺ κέφαλοι οἱ μὲν... οἱ δὲ κεφαλαλγέες καὶ ὠτορρύτου τουτέοισιν ὑπερῶαι κοῖλαι καὶ ὀδόντες παρηλλαγμένοι.*» Ich gebe die Stelle wieder, wie ich sie bei *Waldow*[1]) citiert finde.

Morgagni[2]) giebt bereits im Jahre 1767 eine Erklärung für die Deviationen des Septum. Die Verkrümmung ist nach ihm Folge des zu raschen Wachstums desselben im Verhältnis zum Oberkiefer. Er sagt: «ut, quamquam etc. . . . . non negem, celerius præ ceteris superioris maxillæ, ossibus, septi ipsius incrementum, unde se curvare cogatur.»

Im Jahre 1821 führt *Cloquet*[3]) die Entstehung der Septumdeviation auf ein inneres Gesetz zurück, «worunter er sich, wie *Réthi*[4]) meint, wahrscheinlich ähnliche Wachstumsvorgänge vorstellte, wie wir sie jetzt als Ursache der meisten Deviationen annehmen.»

Veränderungen am Oberkiefer mit abnormer Zahnstellung bei Kindern, welche mit Hypertrophie der Gaumentonsillen behaftet waren, beobachtete *Robert*[5]) im Jahre 1843. Das Zustandekommen derselben begründete er in folgender Weise:

«Dans l'économie animal toute organe dont les fonctions sont abolies, où même seulement interrompues, cesse de s'accroître et tent à s'atrophier; or n'est-il pas évident, que les fosses nasales qui livrent passage à l'air et font ainsi partie de l'appareil respiratoire doivent subir cette loi, s'il existe un obstacle à l'accomplissement de leur fonctions? De là l'exiguité remarquable de ces cavités chez les enfants dont les amygdales se sont tuméfiées de très bonne heure, exiguité qui entraîne la petitesse du nez, la profondeur de la voûte palatine et l'étroitesse de l'arcade dentaire supérieure.»

Zu demselben Resultat wie *Robert*[5]) kam *Wagner*[6]) im Jahre 1874. Auch er beobachtete bisweilen bei mit hypertrophischen Gaumentonsillen behafteten Kindern stärkere Wölbung des Gaumens, Schmalheit des Alveolarbogens des Oberkiefers und Anomalien in der Zahnstellung. Und ebenso wie Robert macht auch er die Behinderung der Nasenatmung für die Abnormitäten verantwortlich. Infolge verminderter Funktion bleibt die Nasenhöhle mit Septum im Wachstum zurück und bedingt dadurch sekundär das Hinaufrücken des Gaumens.

Nach der Veröffentlichung der *Meyer'schen* Abhandlung «*über adenoide Vegetationen im Nasenrachenraum*»[7]), vertraten mehrere Autoren die Ansicht, dass die behinderte Nasenatmung und die daraus sich ergebende Folge der Oberkieferdeformitäten nicht durch Hypertrophie der Gaumentonsillen, sondern durch die hypertrophische *Rachendachmandel* hervorgerufen werde.

Als erster vertrat die Ansicht *Michel*[8]). *Michel* beobachtete schon bei Adenoiden mässigen Grades oft einen auffallend spitzen, hochgewölbten Gaumen; auch fand er bisweilen die Vorderzähne vorstehend. Auffallende Kleinheit der Nasenlöcher aber und der knorpeligen Nase beobachtete er nur bei hochgradigen Fällen. Nach seiner Theorie kommen oben erwähnte Veränderungen auf folgende Weise zustande: «Beim Mundatmen», sagt er, «trifft ein

voller Luftstrom unausgesetzt das Gaumendach, während durch die Nase nur spärlich Luft eindringt, die nicht dehnend, erweiternd auf die im Wachsen begriffenen Nasenhöhlenwandungen einwirken kann.»

Auf *Michel* folgte im Jahre 1883 *David*[9]), der Kieferveränderungen (Hochstand des Gaumens, Vorragen der oberen Schneidezähne, Verengerung der Gaumenbogen) ebenfalls mit adenoiden Vegetationen im Zusammenhang bringt. Nach ihm wird der noch in der Entwickelung begriffene und verhältnismässig weiche Gaumen infolge des Druckes, den derselbe beim Mundatmen auf seine Mundoberfläche konstant erleidet, seitlich zusammengedrückt und in die Höhe getrieben.

Diesem Autor tritt *Morell Mackenzie* entgegen und erklärt die Veränderungen am Oberkiefer für erblich und unabhängig von der Mundatmung.

Semon[10]) aber, der Herausgeber der deutschen Ausgabe des *Mackenzie'schen Buches* bemerkt in einer Anmerkung, dass die Beobachtungen *Davids*[9]) mit den seinigen vollständig übereinstimmen.

«Ohne im mindesten dafür einstehen zu wollen», *schreibt Semon*, «dass die David'sche Erklärung die korrekte ist, möchte der Herausgeber sich vollständig darin auf seine Seite stellen, dass es in der That zu einer Veränderung des Gaumens in einer sehr bedeutenden Anzahl dieser Fälle kommt.»

Ebenso führt auch *Moldenhauer*[11]) die in Rede stehenden Verbildungen auf die Hemmung der nasalen Respiration infolge von adenoiden Wucherungen zurück.

«Auf einen Befund», sagt er, «möchte ich bei Vorhandensein von adenoiden Wucherungen aufmerksam machen, der mir zuweilen begegnet ist und der bisher meines Wissens keine Berücksichtigung gefunden hat. Wenn nämlich durch die Entstehung adenoider Vegetationen schon in einem frühen Alter die Durchgängigkeit der Nasen-

höhlen für die Atmungsluft aufgehoben wird, so bleiben nicht selten die Oberkiefer auffallend in ihrer Entwickelung zurück. Besonders tritt dies an den Alveolarfortsätzen hervor, die von den Seiten her zusammengedrückt erscheinen und sich in kurzen Bogen spannen, so dass für die Zähne kein genügender Platz bleibt. Dieselben sind meist schlecht ausgebildet, schief gestellt, oder einzelne, am häufigsten die Eckzähne, ganz aus der Reihe herausgedrängt. Der harte Gaumen zeigt meist eine höhere Wölbung, die Nasenhöhlen in allen Querdurchmessern eine geringere Ausdehnung. Diese Erscheinung darf uns nicht auffallen, da auch bei anderen Organen eine frühzeitige Beeinträchtigung ihrer funktionellen Aufgabe von einer mangelnden Ausbildung gefolgt zu sein pflegt

Nach *Löwy*[12]) hat die Verlegung der Choanen durch adenoide Vegetationen gar keinen Einfluss auf die Formation des Gesichtsskeletts. *Löwy*[12]) hat einerseits in vielen Fällen von hochgradiger Hypertrophie der Rachendachtonsille einen ganz normalen Gaumen, andererseits wieder bei Adenoiden mässigen Grades, *ebenso wie Michel*[8]), hochgradige Kieferdeformitäten konstatieren können.

Starke Wölbung und Schmalheit des Gaumens mit Vorspringen des mittleren Teiles des oberen Alveolarbogens ist ihm bei Verbiegungen der Nasenscheidewand häufig begegnet. Er macht beides, Septumdeviation und Kieferdeformitäten von einer und derselben Ursache abhängig, nämlich von der Rhachitis. Ebenso wurden von ihm die Fälle gedeutet, in denen man oben erwähnte Abnormitäten mit Hypertrophie der Gaumentonsillen, oder mit einer hypertrophischen Rachendachmandel kombiniert findet.

Auch bekämpft er energisch die Ansicht *Baumgartens*[13]), der die Vergrösserung des Schwellkörpers, namentlich der unteren Nasenmuscheln für die meisten Fälle von Septumdeviationen verantwortlich macht. Über das Verhalten des Gaumens finden wir in Baumgartens Arbeit nichts erwähnt.

Oberkieferverbildungen im Verein mit Nasenscheidewandverbiegungen und Zahnstellungsanomalien fand auch *Trendelenburg*[14]).

«Betrachtet man nun», sagt er, «den harten Gaumen bei Patienten mit Verbiegung des Septum, so fällt gewöhnlich sofort die ganz eigentümliche Form desselben auf. Der harte Gaumen ist besonders in seinem vorderen Teile sehr schmal, dabei verhältnismässig sehr hoch, häufig nach vorne spitz zulaufend, kielförmig, und in seinen beiden Hälften asymmetrisch.» Die Bezahnung bietet folgende Anomalien: Aus Mangel an Platz schieben sich die oberen Schneidezähne oft dachziegelförmig übereinander. Die mittleren Schneidezähne bilden häufig mit einander einen stumpfen Winkel. Auch fehlt zuweilen ein oberer Eckzahn oder er steht ausserhalb der Reihe.» Nebenbei fand er noch bei Verbiegungen des knorpeligen Septum stets die Welcker'sche Pteleorrhinie und in hochgradigen Fällen häufig eine ungleiche Weite der Choanen. Aller Wahrscheinlichkeit nach tritt, wie er meint, die *Deformität* am *Gaumen* infolge von *komplizierten Wachstumsstörungen* als *primäre Erscheinung* auf, und bedingt erst *sekundär durch das Emporrücken die Verbiegung der Nasenscheidewand.*

Zu gleichem Resultat kam *Schaus*[15]) bei seinen Untersuchungen. Auch er konstatierte in hochgradigen Fällen von Septumdeviationen neben Zahnstellungsanomalien und winkeliger Knickung des oberen Alveolarbogens in der medianen Naht, ungleiche Weite der Choanen und abnorme Höhe, Schmalheit und Asymmetrie des Gaumengewölbes. Ein besonderes Gewicht legt er auf den abnormen Hochstand des Gaumens. «Bei Septumschiefstand», sagt er, «findet sich stets ein sehr hohes Gaumengewölbe, während hoher Gaumen nicht unbedingt mit Septumschiefstand verbunden ist. Nebenbei beobachtete er noch weitere Veränderungen am Gesichtsskelett. Er fand die Apertura pyriformis (Welckersche Pteleorrhinie) auf der verengten Seite weiter ausgeschnitten, eine mehr oder weniger aus-

gesprochene Asymmetrie und meist auch einen ungleich hohen Stand der Orbitæ (skoliotisches Gesicht). Für oben erwähnte Anomalien macht er abnorme Wachstumsvorgänge beim Aufbau des Gesichtsskeletts während der 2. Dentition verantwortlich. Und zwar fasst er, wie *Trendelenburg*[14]), *die Verbiegung der Nasenscheidewand* als eine *sekundäre Erscheinung* auf, hervorgerufen durch das *Emporsteigen* des *Gaumengewölbes*.

Asymmetrie des Gesichtskeletts hat einige Jahre vor *Schaus*[15]) auch *Ziem*[16]) beobachtet, und zwar bei einseitiger Nasenobstruktion, hervorgerufen durch Septumverbiegungen, in der Mehrzahl der Fälle aber durch hochgradige chronische Schleimhautschwellungen. Durch die bei Tieren zu diesem Zwecke angestellten Versuche fand er eine Bestätigung für seine Behauptung.

Ungleiche Weite der Choanen, wie sie *Trendelenburg* und *Schaus* bei hochgradigen Septumdeviationen begegnet sind, fand *Hopmann*[17]) häufig bei adenoiden Vegetationen. Dagegen hat er bei vielen seiner Fälle weder eine Anomalie des Gaumengewölbes, noch eine solche des vorderen Septumabschnittes konstatieren können. «Es lässt sich nach ihm wohl denken, dass adenoide Tumoren der Pharynxmandel, wenn sie in einer sehr frühen Periode des kindlichen Lebens eine gewisse Grösse erreicht haben, durch die Hemmung der nasalen Respiration, welche sie hervorrufen, auch zugleich das Wachstum der nasalen Respirationsspalte selbst und besonders des Ausganges derselben, der Choanen unter gewissen Verhältnissen hemmen können.»

Im Gegensatz zu *Hopmann*[17]) macht im Jahre darauf *Bloch*[18]) sowohl die Oberkieferverbildungen als auch die Septumdeviationen nur von der Behinderung der Nasenatmung und zwar infolge von adenoiden Wucherungen abhängig. Er sagt auf Seite 66 seiner Arbeit: «Ich beobachte so regelmässig bei höheren Graden der Insufficienz der Nasenatmung stärkere Wölbung des hohen Gaumens mit steilerem Anstieg der Alveolarfortsätze, dass mir die

Formveränderung als eine der konstantesten Symptome nicht nur lange bestehender, sondern auch ehemals vorhanden gewesener Mundatmung erscheint». Die fast stets gleichzeitig vorhandene *Schiefstellung* der *Nasenscheidewand* hält er für eine *Folge* der *höheren Wölbung* des *Gaumens*. In Bezug auf die Theorie der Entstehungsweise teilt er die Ansicht *Michels*'). Auch er macht, *wie Michel*'), den Luftstrom für das Emporsteigen des Gaumengewölbes verantwortlich.

Dieselben Beobachtungen, wie *Bloch*[18]), machte *Casselberry*[19]) aus *Chicago*, und nimmt auch für die Entstehungsweise die gleiche Theorie an. Auch nach ihm ist der *Hochstand* des *Gaumens* eine Folge des Luftdruckes beim Mundatmen und *bedingt sekundär* die *Verbiegung* der *Nasenscheidewand*. Ebenso kommt es nach seiner Ansicht bei chronischer Rhinitis, wenn das eine Nasenloch nahezu verstopft ist, zu einer Verdrängung des Septum nach der verstopften Seite hin durch den atmosphärischen Druck.

Schulte[20]), der bei seinen Untersuchungen an Schädeln mit deutlich ausgesprochenen Septumdeviationen in höherem oder geringerem Grade bald diese, bald jene Veränderung am Gesichtsskelett, wie sie *Trendelenburg* bei Verbiegungen der Nasenscheidewand am Lebenden beschreibt, beobachtete, teilt in Bezug auf die Entstehungsweise der Abnormitäten die Ansicht *Trendelenburgs*. Auch er nimmt tiefgreifende Wachstumsstörungen als Ursache an, hält es aber noch für unentschieden, welche von den Deformitäten die primäre Erscheinung ist, Septumdeviation oder Gaumendeformität. Beides ist nach ihm denkbar. Wodurch aber diese Wachstumsstörung hervorgerufen wird, lässt sich nach ihm schwer sagen. Die ungleiche Weite der Choanen könnte man nach seiner Ansicht, wie es *Hopmann*[17]) thut, mit der hypertrophischen Rachendachtonsille in Zusammenhang bringen, dagegen lassen sich die übrigen Anomalien dadurch nicht erklären. Vielmehr ist er geneigt, die Wachstumsanomalien von der Rhachitis und zwar von der lokalisierten

Erkrankung, dem Rhachitismus abhängig zu machen, hält es aber auch in hohem Grade für wahrscheinlich, dass Erblichkeit dabei eine Rolle spielt. Den irregulären Formen des Schädels selbst (Dolichocephalus, Spitzkopf, Tête carrée), die ihm zuweilen bei Deviationen aufgefallen sind, schreibt er keine grössere Bedeutung zu, weil sie eben keine konstante Begleiterscheinung der Nasenscheidewandverbiegungen waren.

Nach den Erfahrungen von *Woakes*[21]) dagegen ist das Zusammentreffen von Hochstand des Gaumens mit Verbiegung der Nasenscheidewand ein seltener Befund. Als häufigste Ursache für die idiopathischen Septumdeviationen nimmt er eine Vergrösserung des schwammigen Knochengewebes an.

Die Angaben von Schaus über Oberkieferverbildungen bei Septumdeviationen sind nach *Zuckerkandl*[22]) nur für einzelne Fälle zutreffend, «so allgemein gefasst, sind sie», nach seiner Ansicht, «nur geeignet, Irrtümer zu verbreiten.» Die Verbiegung des Septum lässt er auf verschiedene Weise entstehen, je nachdem es sich um eine kompensatorische oder physiologische Form handelt. Für die kompensatorische Form nimmt er die Vergrösserung der Siebbeinmuschel auf der einen Seite als Ursache an, die physiologische Deviation aber wird teils durch ein stärkeres Wachstum des Zwischenkiefers der einen Seite, teils durch Entwickelung von Leisten an der Nasenscheidewand bedingt. Letztere Form könnte nach seiner Ansicht auch durch eine Wachstumsinkongruenz hervorgerufen werden, indem die kompensatorische Verkürzung am Septum nicht gleichen Schritt hielte mit der Kieferverkürzung. Dadurch wäre auch das häufigere Vorkommen der Septumdeviationen bei Europäern erklärt. Im Gegensatz zu den Naturvölkern, bei denen Kieferapparat und Zähne stark entwickelt sind, ist bei den Europäern das Kiefergerüst samt dem zahntragenden Anteile verkleinert und verkürzt. Auch wäre es nach ihm nicht unmöglich, dass die Anlage zu den verschiedenen Abnor-

mitäten (Septumverbiegung, Leisten u. s. w.) von den Eltern auf die Kinder vererbt werde.

In der allerneuesten Zeit hat *Stier*[23]), der 172 Schädel in Bezug auf Verbiegung der Nasenscheidewand untersuchte, nur zweimal ein auffallend hohes Gaumengewölbe beobachtet. In dem einen Falle bestand zwar eine Diviation, welche aber nach seiner Ansicht nicht durch Hochstand des Gaumens, sondern infolge von Verdrängung durch eine Knochencyste der mittleren Muschel hervorgerufen war. In dem anderen Falle bestand keine Diviation. Nach seinem Beobachtungsmaterial ist es ihm nicht möglich, eine bestimmte Meinung darüber auszusprechen, in welchen Beziehungen Hochstand des Gaumens und Verbiegung des Septum stehen.

Einer der eifrigsten Verfechter der Ansicht, dass adenoide Vegetationen zu Verbildungen am Gesichtsskelett führen, ist *Körner*[24]). Schon im Jahre 1890 veröffentlichte er in der «Münchener med. Wochenschrift» einen Artikel darüber und im Jahre darauf verteidigte er dieselbe Ansicht in seiner Arbeit «Untersuchungen über Wachstumsstörung und Missgestaltung des Oberkiefers und Nasengerüstes infolge von Behinderung der Nasenatmung.» Er unterscheidet in seiner Arbeit 2 Stadien:

1. Missbildung des Oberkiefers bei Kindern, welche *vor* dem Zahnwechsel längere Zeit an Verlegung der Choanen durch eine hypertrophische Rachendachtonsille gelitten haben.»

2. «Missgestaltung des Oberkiefers, welche entsteht, wenn die Choanen *während* des Zahnwechsels durch eine hyperplastische Rachendachtonsille verlegt sind.»

Verfasser beobachtete im ersten Stadium neben kuppelartigem Hochstand des Gaumens noch folgende Veränderungen: Der Alveolarrand ist nicht, wie bei normalen Kiefern, halbkreisförmig, sondern hat die Gestalt einer Ellipse. Der ganze Oberkiefer ist im Wachstum zurückgeblieben und zwar um so mehr, je früher die Nasenatmung aufgehoben wurde und je länger sie aufgehoben blieb. Ausserdem

fand er schon in diesem Stadium eine deutlich ausgesprochene Verengerung der Nasengänge. Die Bezahnung bietet normale Verhältnisse. Die Stellung der Milchzähne ist stets normal.

Bedeutend ausgesprochener sind die Kieferveränderungen im 2ten Stadium. Der bereits hohe Gaumen rückt noch höher hinauf, wird seitlich zusammengedrückt und wird in manchen Fällen sogar spitzbogenförmig. Der vordere Teil des Alveolarrandes erleidet in der medianen Naht eine Knickung. Infolge dieser Knickung stellen sich die mittleren Schneidezähne winkelig, dachförmig gegeneinander. Es bildet sich der V-förmige Kiefer. Die Stellung der übrigen Zähne kann regelmässig und unregelmässig sein, je nachdem der Kiefer im Wachstum mehr oder weniger zurückgeblieben ist. Bei unregelmässigem Stand beobachtete *Körner*[24]) folgende Anomalien: «Am häufigsten rücken die äusseren Schneidezähne (meist nach innen) und die Eckzähne (meist nach aussen) aus der Reihe heraus. Die vorderen Bicuspidales werden oft nach innen gedrängt. Die 2ten und 3ten Molares wenden sich fast regelmässig etwas nach aussen.»

Neben der abnormen Zahnstellung konstatierte Verfasser häufig Caries der Zähne. In diesem Stadium treten auch Septumdeviationen auf. Er sagt: «Vor dem Zahnwechsel sah ich sie nie, nach demselben fehlten sie in keinem meiner Fälle.» Der Unterkiefer bleibt völlig normal. Bei Schluss des Mundes treten die oberen, mittleren Schneidezähne oft weit vor die unteren, und die oberen Prämolaren berühren mit ihren äusseren Rändern die inneren Ränder der unteren.

In Bezug auf die Entstehungsweise der betreffenden Anomalien hat er fast die gleiche Anschauung wie *David*[9]). Nach ihm ist es die beim Mundatmen auf die Oberkieferknochen ausgeübte Zugwirkung von seiten der gespannten Wangen bei mangelndem Gegendruck der Zunge, welche die Verbildungen des Oberkiefers hervorruft. Die *Septumdeviation* ist *sekundäre Folge* der *Gaumendeformität.*

«Das Septum», sagt er, «wird zwischen dem stark nach oben drängenden Gaumen und der Schädelbasis verbogen, wie ein Kartenblatt zwischen den Fingern.» Der Unterkiefer bleibt deshalb intakt, weil ihm bei offenem Munde der Gegendruck von seiten der Zunge erhalten bleibt.

Für die wichtige Rolle, die dabei der Zeit des Zahnwechsels nach seiner Meinung zugeteilt werden muss, findet er eine Erklärung in dem Ausfallen der Milchzähne und in der vermehrten Blutzufuhr während dieser Zeit. Der Oberkiefer büsst dadurch an Festigkeit ein und wird infolgedessen weniger resistenzfähig. Auch vermutet er, dass die betreffenden Anomalien durch eine Lockerung der Oberkieferknochen begünstigt werden. Ob diese Lockerung physiologisch beim Zahnwechsel auftritt, oder ob dieselbe durch Hypertrophie der Rachendachtonsille hervorgerufen wird, lässt sich bis jetzt noch nicht entscheiden. Er beruft sich dabei auch auf *David*[9]), welcher angiebt, dass bei Kindern und Erwachsenen mit Hypertrophie der Rachendachtonsille die Kieferknochen selbst in einem erweichten Zustande sind, weiss aber nicht, ob der betreffende Autor, den er im Originale nicht gelesen hat, beweiskräftige Gründe für seine Angabe hat, oder nicht. Ein Analogon dazu wäre die Erweichung der Beckenknochen bei der puerperalen Osteomalacie.

Nach den Beobachtungen von *Kiesselbach*[25]) ist die von *Körner*[24]) beschriebene Missgestaltung des Oberkiefers und des Nasengerüstes bei Anwesenheit von Adenoiden zwar ein häufiger, aber nicht konstanter Befund. Es seien ihm Fälle begegnet, wo dieselben Anomalien auch ohne Adenoide vorhanden waren. Ausserdem habe er sie bei Erwachsenen vermisst, welche noch eine stark entwickelte Rachendachtonsille hatten.

Kirchner[26]), der die oben erwähnten Abnormitäten als eine *kongenitale Missbildung* betrachtet, ist der Ansicht, dass die *Hypertrophie* der *Rachendachtonsille* erst *sekundär* als *Folge* der angeborenen *Knochenanomalien auftrete.*

Cronbech[27]) bestätigt zwar das häufige Zusammentreffen der von *Körner*[24]) beschriebenen Kieferdeformitäten mit Adenoiden, lässt aber den Hochstand des Gaumens auf andere Weise, als *Körner*[24]) entstehen. Nach ihm übt das infolge der fehlenden nasalen Respiration mangelhaft entwickelte Septum nasi von oben auf das Gaumendach einen geringeren Druck aus, so dass dasselbe höher emporsteigen kann.

Stärkere, spitzbogenartige Wölbung des harten Gaumens, verbunden mit Schiefstand der Nasenscheidewand und mit allgemeiner Verengerung der Nasengänge hat auch *Schech*[28]) bei Obstruktion der Nase gefunden.

Ursache der Obstruktion war bei Kindern zum grössten Teil die hypertrophische Rachendachtonsille für sich allein, oder in Verbindung mit Hypertrophie der Gaumentonsillen. Nach ihm kommt die Gaumendeformität teils durch den Druck der gezerrten Wangenweichteile, teils durch das beständige Anprallen des Luftstromes gegen den harten Gaumen zu stande. *Sekundär* trete dann durch das *Emporsteigen* des *Gaumens* die *Septumdeviation ein.*

Ebenso konstatiert auch *Winckler*[29]) Oberkiefermissbildungen bei Nasenobstruktion, welche teils durch hypertrophische, chronische Rhinitis, teils durch Adenoide verursacht war. Von 100 stotternden Knaben, (Durchschnittsalter 11—12 Jahre), die Verfasser in Bezug auf Oberkieferverbildungen untersuchte, hatten 42 einen abnorm hochgewölbten Gaumen. In 3 Fällen war weder eine Veränderung an der Nase, noch konnte irgend eine andere Ursache für oben erwähnte Deformität ausfindig gemacht werden. In den übrigen 39 Fällen war die behinderte Nasenatmung durch Rhinitis hypertrophica chronica, oder durch adenoide Vegetationen Ursache der Verbildung. Bei 8 von diesen Fällen waren deutliche Spuren (caput quadratum, pectus carinatum) einer durchgemachten Rhachitis vorhanden. Aber nicht allzuselten begegnet man nach *Winckler* der oben erwähnten Anomalie bei Personen, die weder im

Kindesalter rhachitisch waren, noch längere Zeit hindurch an Nasenobstruktion gelitten haben. Weit häufiger jedoch steht diese Anomalie mit einer seit längerer Zeit bestandenen Nasenstenose im Zusammenhang. Er ist demnach nicht abgeneigt, die Hemmung der nasalen Respiration dafür verantwortlich zu machen, hält es aber für zweifelhaft, ob gerade die Zeit des Zahnwechsels die Hauptrolle dabei spielt, oder ob es hierbei nicht vielmehr darauf ankommt, dass die Nasenobstruktion überhaupt während längerer Zeit der ganzen Wachstumsperiode besteht. *Winckler* hat nämlich die abnorm hohe Wölbung des Gaumens im späteren Lebensalter (15.—16. Lebensjahr) viel ausgesprochener gefunden, als bei den 11—12 jährigen Knaben. Auch ist er der Ansicht, dass nicht alle Formveränderungen, namentlich nicht die asymmetrische Entwickelung des Gaumengewölbes, die er in zwei Fällen beobachtete, auf Nasenobstruktion im Kindesalter zurückgeführt werden können. Das Tiefertreten des Fundus des Antrum Highmori könnte, je nachdem es nur auf der einen, oder auf beiden Seiten geschieht, die Asymmetrie und die Spitzbogenform des Gaumengewölbes zur Folge haben, natürlich nur dann, wenn die Entwickelung des Antrum Highmori von der Nasenrespiration ganz unabhängig wäre, was noch zu beweisen ist.

Lavrand[30]) ist zwar ebenfalls der Ansicht, dass die in Rede stehenden Kieferdeformitäten von der behinderten Nasenatmung abhängig sind, glaubt aber, dass in den meisten Fällen die grosse Tiefe des Gaumens nur eine scheinbare sei, vorgetäuscht durch die Enge des Kieferbogens. Er sagt: «L'étroitesse donne l'illusion d'une profondeur considérable; il n'y a là qu'une apparence. La voûte palatine rétrécie prend la forme ogivale, mais sa profondeur n'est pas réellement accrue.»

Ebenso weist auch *B. Fränkel*[31]) auf das häufige Zusammentreffen von adenoiden Vegetationen und Entwickelungsanomalien des Gesichtsschädels (enger, seitlich zusammengedrückter hoher Gaumen) hin, enthält sich aber

einer Deutung über die ätiologischen Verhältnisse und betont ausdrücklich, dass hier noch weitere Aufklärung notwendig sei.

Die Entwickelungsanomalien am Gesichtsschädel führt in neuester Zeit *Sarasohn*[32]) wieder auf Rhachitis zurück. Die Hemmung der nasalen Respiration infolge von adenoiden Wucherungen sei nach seiner Ansicht keineswegs eine notwendige Voraussetzung für derartige Bildungsfehler. Nach ihm findet man sehr häufig bei höchsten Graden behinderter Nasenatmung einen völlig normalen Gaumen. Auch sieht man, wie er sagt, bereits im zartesten Lebensalter (2—4 Jahre) oben erwähnte Knochenanomalien gleichzeitig mit adenoiden Vegetationen sich entwickeln. In solchen Fällen, meint er, wäre die Zeit für die Ausbildung der Deformitäten viel zu kurz.

Ihm gegenüber tritt *Waldow*,[1]) welcher der Behinderung der Nasenatmung bei Veränderungen am Gesichtsskelett eine bedeutende Rolle zuweist. Und zwar ist nach diesem Autor der Endeffekt ein verschiedener, je nachdem die Nasenobstruktion durch Hypertrophie der Rachendachtonsille oder durch eine andere Ursache hervorgerufen wird. Im Betreff der Entwickelungsanomalien bei Adenoiden stellt er sich ganz auf die Seite *Körners*,[24]) unter dessen Leitung die Arbeit gemacht wurde, und nimmt auch für die Entstehungsweise derselben die gleiche Theorie an, fügt aber noch etwas hinzu, um das Intaktbleiben des Unterkiefers und die Verbildung des Oberkiefers besser zu begründen. Dem Ausfallen der Milchzähne schreibt er keine Bedeutung zu, dagegen käme der Umstand in Betracht, dass der von pneumatischen Höhlen durchsetzte und durch eine Nahtlinie geteilte Oberkiefer gegenüber der Zugwirkung von seiten der gespannten Wangen weit weniger widerstandsfähig ist, als der kompaktere Unterkiefer. Auch die Richtung des oberen Aveolarfortsatzes ist nicht ohne Bedeutung für die Intensität der Zugwirkung.

Ganz anders verhält es sich mit denjenigen Fällen, bei denen die Nasenobstruktion auf andere Weise zustande

kommt. 2 Stadien lassen sich hier nicht unterscheiden. Die Oberkieferanomalien vor dem Zahnwechsel und während desselben entsprechen im wesentlichen dem ersten Stadium bei Adenoiden. Die winkelige Knickung des oberen Alveolarbogens bleibt stets aus. Auch fehlt die scheinbare Auswärtsbiegung des Kieferrandes in der Gegend der hinteren Molaren, welche bei Anwesenheit von Adenoiden zur Zeit der zweiten Dentition stets zu beobachten ist. Veranlasst durch diesen so wichtigen Unterschied kommt *Waldow* [1]) zu der Ansicht, dass die bei der hypertrophischen Rachendachtonsille während des Zahnwechsels auftretenden, hochgradigen Veränderungen in der Behinderung der Nasenatmung allein keine genügende Erklärung finden, sondern dass wahrscheinlich noch etwas Anderes dabei im Spiele ist. Vielleicht handelt es sich um eine ihrem Wesen nach bis jetzt noch unbekannte Erkrankung, wobei die adenoiden Vegetationen eine Teilerscheinung bilden. Ob es sich nur um ein Leiden der Oberkieferknochen oder um eine Allgemeinerkrankung handelt, wird die Zukunft lehren, wenn man planmässige Untersuchungen über diesen Gegenstand anstellen wird.

Für die Richtigkeit der *Waldow'schen* [1]) Beobachtungen würde, wenn man von den anamnestischen Angaben über die oberen Eckzähne absieht, der Befund sprechen, den *Schwendt* [33]) einige Jahre vorher bei einem 15jährigen Mädchen, das mit einem doppelseitigen, knöchernen Choanenverschluss zur Welt kam, machte. Das Mädchen hatte einen ungewöhnlich hohen Gaumen, aber keine Septumdeviation und keine V-förmige Knickung des oberen Alveolarbogens. Ausser dem Defekt der beiden oberen Eckzähne war in der Bezahnung nichts Auffallendes vorhanden. Nach Angabe der Patienten wurden ihr die beiden Zähne wegen auffallender Grösse und unregelmässigen Standes entfernt, sie wusste aber nicht mehr, ob diese Anomalie schon bei der Bildung der Milchzähne oder erst bei der zweiten Zahnung vorhanden gewesen ist.

Verbildungen des Gesichtsskeletts, Asymmetrie des Gesichtes, abnorme Höhe und Schmalheit des Gaumengewölbes im Verein mit Septumdeviationen und Zahnstellungsanomalien fand auch *Rithi.*[4]) Jedoch giebt es nach ihm Fälle, bei denen trotz hochgradiger Deviation kein Hochstand des Gaumens vorhanden ist. Die oben erwähnten Abnormitäten führt er auf ungleiche Wachstumsvorgänge in den verschiedenen Knochen zurück. Und je nachdem sich diese Wachstumsanomalie im Septum selbst, oder in den Oberkieferknochen abspielt, tritt die abnorme Höhe bald als primäre, bald als sekundäre Erscheinung auf. Eine dritte Möglichkeit, die dabei in Betracht kommt, ist die, dass die Deformitäten an der Nasenscheidewand und am Gesichtsskelett sich gleichzeitig entwickeln. Und zwar nimmt er an, dass diejenigen Deviationen, die mit Verdickung des Septum, mit Auflagerung von Knochen oder Knorpel einhergehen, sich auf Wachstumsvorgänge im Septum selbst zurückführen lassen, im Gegensatz zu den anderen (reinen) Deviationen, die aller Wahrscheinlichkeit nach durch ähnliche Prozesse wie in den Gesichtsknochen hervorgerufen werden. Auch teilt er die Ansicht *Zuckerkandls,*[22]) dass eine starke Entwickelung der Crista lateralis eine Verbiegung der Nasenscheidewand zur Folge haben kann. Worauf aber diese Wachstumsvorgänge beruhen, ist bis jetzt noch unbekannt.

Bresgen[34]) führt die in Rede stehenden Anomalien auf die Hemmung der nasalen Respiration (Ursache — Septumverbiegung oder Adenoide) zurück, ist aber nebenbei der Ansicht, dass solche Veränderungen auch auf Heredität beruhen können.

«Ebenso wie hochgradige Verkrümmungen der Nasenscheidewand, wenn sie im frühesten Kindesalter erfolgen, und zu mehr oder weniger vollkommenem Verschlusse der Nase führen, bedingt auch eine den Nasenrachenraum zum grössten Teil ausfüllende Vergrösserung der Rachenmandel ein verkehrtes Wachstum des harten Gaumens.»

Bei den Verbiegungen der Nasenscheidewand spielen ausser der äusseren Gewalt (Schlag, Stoss, Fall auf die Nase) auch noch gewisse Wachstumsvorgänge eine Rolle. Und zwar beruhen diejenigen Fälle, bei denen Verkrümmungen mit starker Dorn-, Leisten- oder Knollenbildung einhergehen; auf einer Verbindung erblicher Einflüsse mit äusserer Gewalt.

Stellen wir nun der Übersicht halber die Ansichten der verschiedenen Autoren über die Beziehungen von Oberkieferverbildungen zu den Adenoiden und Septumanomalien kurz zusammen, so ergiebt sich folgende Einteilung:

A. Oberkieferverbildungen in ihrem Verhältnis zu Adenoiden.

a) Oberkieferverbildungen als Folge von Adenoiden.

Vertreter dieser Meinung sind *Michel*,[8]) *David*,[9]) *Semon*,[10]) *Moldenhauer*,[11]) *Körner*,[24]) *Bloch*,[18]) *Casselberry*,[19]) *Schech*,[28]) *Lavrand*,[30]) *Waldow*,[1]) *Winckler*[29]) und *Bresgen*[34]).

Anmerkung 1. Es sei hier nur noch erwähnt, dass *Winckler*[29]) im Betreff der Entstehungsweise der Asymmetrie und Spitzbogenform des Gaumengewölbes anderer Ansicht ist.

b) Oberkieferverbildungen als Ursache von Adenoiden *(Kirchner*[26]*)*.

Kiesselbach[25]) und *B. Fränkel*[31]), die in ihren Beobachtungen mit oben erwähnten Autoren übereinstimmen, enthalten sich einer Deutung über die ätiologischen Verhältnisse der betreffenden Anomalien.

B. Septumanomalien in ihrem Verhältnis zum Hochstand des Gaumens.

a) Verbiegung des Septum.

1) Septumdeviation als Ursache von Hochstand des Gaumens (*Bresgen*[34]).

2) Septumdeviation als Folge von Hochstand des Gaumens: *Trendelenburg*,[14]) *Schaus*,[15]) *Bloch*,[18]) *Körner*,[24]) *Casselberry*,[19]) *Schech*[28]) und *Waldow*[1]).
3) Septumdeviation bald Ursache, bald Folge von Hochstand des Gaumens: *Schulte*[20]) und *Réthi*[4]).

b) Mangelhafte Entwickelung des Septum.

1) Mangelhafte Entwickelung des Septum als Ursache von Hochstand des Gaumens: *Wagner*,[6]) *Robert*,[5]) *Michel*[8]) und *Cronbech*[27]).

Nach *Woakes*[21]) ist das Zusammentreffen von Hochstand des Gaumens mit Septumdeviation ein seltener Befund; auch nach *Zuckerkandl*[22]) ist es nur für einzelne Fälle zutreffend. *Stier*[23]) lässt die Frage über die gegenseitigen Beziehungen von Septum und Gaumen unbeantwortet.

C. Oberkieferverbildungen und Septumdeviation in keinem Zusammenhang mit Adenoiden.

Als Ursachen werden angegeben:

a) Rhachitis von *Löwy*[12]) und *Sarasohn*[32]).
b) Heredität: *Morell Mackenzie* und zum Teil auch *Bresgen*[34]).

Wir verlassen hiemit die Litteratur und gehen nun zur Besprechung unserer *eigenen Beobachtungen* über.

Bei den Untersuchungen, die wir im hiesigen otolaryngologischen Ambulatorium angestellt haben, wurde besonders auf Septumdeviation und adenoide Wucherungen Rücksicht genommen. Durch genaue Messung an einer grossen Reihe poliklinischer Kranken und durch statistische Verarbeitung des auf solche Weise gewonnenen Materials suchten wir festere Anhaltspunkte zu gewinnen zur Beurteilung der ebenso zahlreichen, als vielfach divergierenden Ansichten, welche, wie obere Zusammenstellung zeigt, auf diesem Gebiete herrschen.

	Protokollnummer	Name	Alter	Rhachitis	Adenoide Vegetationen, Tubenaffektion	Mundatmen	Zahnstellung
1	Pr. J. 667	Erismann Hans	19 J.	0	0	0	regelmässig
2	655	Wenk Bertha	24 J.	Angaben fehlen	Rachendachtonsille schwach entwickelt Tubenaffektion beiderseits	0	Obere äussere Schneidezähne legen sich dachziegelförmig über die inneren. Linker oberer medialer Schneidezahn gedreht. Auch im Unterkiefer Zahnstellung unregelmässig
3	531	Ankli	19 J.	Angaben fehlen	0	0	Zahnwechsel vollzog sich in normaler Weise. Nur sind die beiden oberen, äuss. Schneidezähne rudimentär entwickelt
4	28	Schneider Bertha	17 J.	Angaben fehlen	0	0	Defekt der beiden äuss., oberen Schneidezähne. Zahnlücken durch Zusammenrücken der Nachbarzähne vollständig geschlossen
5	798	Hitz Katharina	45 J.	Angaben fehlen	0	0	regelmässig
6	432	Munding Pauline	26 J.	Angaben fehlen	0	0	Einige Zähne wegen Caries entfernt. Zahnstellung regelmässig
7	455	Rudolf Friedrich	18 J.	Angaben fehlen	0	0	Mediale, obere Schneidezähne etwas vorgeschoben, sonst Zahnstellung regelmässig
8	900	Schweizer Gottlieb	18 J.	Angaben fehlen	0	0	regelmässig
9	799	Lauff Samuel	51 J.	Angaben fehlen	0	0	regelmässig
10	656	Henn Marie	21 J.	Angaben fehlen	0	0	regelmässig
11	738	Gass Klara	16 J.	Angaben fehlen	0	0	Oberer Eckzahn links rudimentär entwickelt, sonst Zahnstellung regelmässig

Bogen der oberen Zahnreihe	Breite des Gaumengewölbes (gemessen in der Frontalebene des 1. Prämolaren)	Höhe des Gaumengewölbes (gemessen von e. Horizontalen aus, welche man sich durch die Kauffläche d. oberen Zahnreihe gelegt denken muss)	Index $\frac{H}{B}$ 100	Septum	Besondere Bemerkungen
Bogen der ob. Zahnreihe in der Gegend d. 1. Prämolaren nach innen etwas konvex vorspringend	3,0 cm.	2,7 cm.	90	Knorpeliges Septum S-förmig, verbogen, links mit einer horizontalen und vertikalen, rechts mit einer horizontalen Leiste versehen	Bedeutende Stenosierung d. knöchernen Nase beiderseits. Auffallend kleine, aber gut proportionierte Ohrenmuscheln $\frac{H}{B} = \frac{5}{2,7}$
U-förmig	2,9 cm.	2,6 cm. (zwischen 1. u. 2. Prämolaren gemessen)	89	Septum leicht nach rechts an typischer Stelle verbogen. Leichte Luxation des knorpeligen vom häutigen Septum links	Rachendach abnorm schmal, obere Hälfte der Choanen von d. schwach entwickelten Rachendachtonsille verdeckt. Die Tonsille hat die Grösse einer Haselnuss
U-förmig	3,0 cm.	2,3 cm. (hinter dem 2. Prämolaren gemessen)	76	Septum stark nach rechts verborgen, d. untere Muschel an ihrer Ansatzstelle komprimierend	Tuben nahe neben einander stehend. Breite des weichen Gaumens auffallend gering
U-förmig	3,0 cm.	2,2 cm. (vom 1. Molar gemessen)	73	Knorpeliges Septum in toto flach nach links verbogen, ohne winkelige Knickung, aber nicht bis zur Berührung der seitlichen Wand. Hinterer Teil des knöchernen Septum gerade	Nasenspitze mit dem häutigen Septum etwas nach rechts verschob. Choanen etwas eng, Rhinit hypertroph. posterior vorhanden
U-förmig	3,75 cm.	2,3 cm. (hinter dem 2. Prämolaren gemessen)	61	Knorpeliges Septum stark nach rechts in vertikaler u. horizontaler Richtung verbogen. Hinterer Teil des knöchernen Septum gerade.	Choanen etwas eng, im Spiegelbilde z. Teil maskiert durch die prominenten untersten Teile der Tuben
U-förmig	3,75 cm.	2,2 cm. (zwischen 1. u. 2. Prämolaren gemessen)	58	Knorpeliges Septum in der oberen Hälfte bauchig nach links vorgetrieben	—
U-förmig	3,5 cm.	2,0 cm. (zwischen 1. u. 2. Prämolaren gemessen)	57	—	Resektion des knorpeligen Septum, wegen Schiefstand der Nase nach rechts (1894)
U-förmig	3,5 cm.	2,0 cm. (hinter dem 2. Prämolaren gemessen)	57	Ganz bedeutende Septumverbiegung nach links	—
U-förmig	4,0 cm.	2,25 cm. (hinter dem 2. Prämolaren gemessen)	56	Septumverbiegung mit der Konvexität nach links. Rechts Luxation d. häutigen vom knorpeligen Septum	Nasale Respiration nicht behindert. Patient soll als ungefähr 13jähriger Knabe auf die Nase gefallen sein
U-förmig	3,5 cm.	1,95 cm. (zwischen 1. u. 2.Prämol.gem.)	55	Ganz unbedeutende Verbieg. d. Septum nach links. Links befindet sich auch eine Crista	—
U-förmig	3,25 cm.	1,8 cm. (hinter dem 2. Prämolaren gemessen)	55	Leichte Verbiegung der hinteren, oberen Partie des Septum nach rechts	—

	Protokollnummer	Name	Alter	Rhachitis	Adenoide Vegetationen, Tubenaffektion	Mundatmen	Zahnstellung
12	4	Fühle Emilie	18 J.	Angaben fehlen	0	0	regelmässig
13	739	Schmidt Eugen	21½ J.	Angaben fehlen	0	0	regelmässig
14	670	Ganzmann Emil	16 J.	Angaben fehlen	0	0	regelmässig
15	580	Schaub Louise	21 J.	Angaben fehlen	0	0	regelmässig
16	510	Brelser Wilhelm	32 J.	Angaben fehlen	0	0	regelmässig
17	505	Fehrenbach Elise	13 J.	0	0	0	Äussere obere Schneidezähne etwas nach hinten gerichtet. Mediale obere Schneidezähne bilden einen stumpfen Winkel
18	803	Huch Johannes	41 J.	Angaben fehlen	0	0	regelmässig
19	460	Plüss Luise	18 J.	Angaben fehlen	0	0	regelmässig
20	506	Jost Friedrich	12 J.	0	0	0	regelmässig
21	503	Depaoli Johannes	ungefähr 25 J.	Angaben fehlen	Tubenaffektion beiderseits	0	regelmässig
22	25	Holzkamp Auguste	16 J.	Angaben fehlen	0	0	regelmässig
23	499	Glanzmann Jakob	19 J.	Angaben fehlen	0	0	regelmässig

Bogen der oberen Zahnreihe	Breite des Gaumengewölbes (gemessen in der Frontalebene des 1. Prämolaren)	Höhe des Gaumengewölbes (gemessen von e. Horizontalen aus, welche man sich durch die Kauflächе d. oberen Zahnreihe gelegt denken muss)	Index $\frac{H}{B}$ 100	Septum	Besondere Bemerkungen
U-förmig	3,5 cm.	1,9 cm. (hinter dem 2. Prämolaren gemessen)	54	Starke, winkelige Verbieg. des knorpeligen und des anstossenden knöchernen Septum nach links	—
U-förmig	3,5 cm.	1,9 cm. (hinter dem 2. Prämolaren gemessen)	54	Leichte Knickung des knorpeligen Septum in vertikaler Richtung nach links. Auch besteht etwas Deviation in d. hinteren Partie d. Septum ebenfalls nach links	—
U-förmig	3,5 cm.	1,85 cm. (zwischen 1. u. 2. Prämolaren gemessen)	52	Schwache bauchige Septumverbiegung nach rechts	—
U-förmig	3,75 cm.	1,9 cm. (vom 2. Prämolaren gemessen)	51	Starke Septumverbiegung nach links. Der Kamm der verbogenen Stelle verläuft vertikal	—
U-förmig	4,0 cm.	2,0 cm. (gemessen vom 2. Prämolaren)	50	Knorpeliges Septum hochgradig nach rechts verbogen, vorne bauchig, hint. winkelig geknickt	Rechtes Nasenloch durch die hochgradige Verbieg. beinahe verschlossen
U-förmig	3,0 cm.	1,5 cm. (vom 2. Prämolaren gemessen)	50	Septumverbiegung vorhand. aber nicht auffallend	—
U-förmig	3,75 cm.	1,75 cm. (hinter dem 2. Prämolaren gemessen)	46	Leichte winkelige Septumverbiegung nach links	—
U-förmig	3,75 cm.	1,75 cm. (hinter dem 2. Prämolaren gemessen)	46	Vorderer Teil des knorpelig. und der angrenzende Teil des knöchernen Septum nach links leicht winkelig gekn., sowohl in vertikaler als auch in horizontaler Richtung	—
U-förmig	3,5 cm.	1,6 cm. (zwischen 1. u. 2. Prämolaren gemessen)	45	Unbedeutende bauchige Verbiegung des Septum nach rechts	—
U-förmig	4,0 cm.	1,75 cm. (hinter dem 2. Prämolaren gemessen)	43	Knorpeliges Septum wenig nach rechts verbogen	—
U-förmig	3,75 cm.	1,5 cm. (hinter dem 1. Prämolaren gemessen)	40	Septum S-förmig gekrümmt, oben nach links, unten nach rechts verbogen	Nasenatmung frei
U-förmig	4 cm.	1,5 cm. (zwischen 1. u. 2. Prämolaren gemessen)	37	Absolute Luxation d. häut. v. knorpel. Septum. Letzteres muschelförmig konkav nach rechts gekrümmt. Hintere u. vordere Hälfte d. knöchernen Septum normal	Nasenspitze stark nach rechts abgewichen. Respiration durch das rechte Nasenloch fast unmöglich

	Protokollnummer	Name	Alter	Rhachitis	Adenoide Vegetationen, Tubenaffektion	Mundatmen	Zahnstellung
24	186	Hofstetter Karl	25 J.	Angaben fehlen	0	0	regelmässig
25	43	Scheubli Matthias	22 J.	Angaben fehlen	0	0	regelmässig
26	452	Rolling Joseph	35 J.	Angaben fehlen	0	0	regelmässig
27	446	Tanner Karl	44 J.	Angaben fehlen	0	0	regelmässig
28	145	Wagner Bertha	20 J.	Angaben fehlen	0	0	regelmässig
29	468	Stückelberger Friedrich	60 J.	Angaben fehlen	0	0	regelmässig

Bogen der oberen Zahnreihe	Breite des Gaumengewölbes	Höhe des Gaumengewölbes	Index $\frac{H}{B} 100$	Septum	Besondere Bemerkungen
U-förmig	5,0 cm.	2,3 cm.	46	Starke Septumverbieg. nach links oberhalb der Ansatzstelle der unteren Muschel. Rechts eine Crista, von unten vorne schräg aufwärts nach hinten verlaufend	—
U-förmig	4,75 cm.	2,2 cm.	46	Vorderer Teil des Septum nach links verbogen. Häutiges Septum vom unteren Ende des knorpeligen und d. angrenzenden knöchernen Septum etwas nach rechts abgewichen	—
U-förmig	4,5 cm.	2,0 cm.	44	Knorpeliges Septum nach links verbogen, knöchernes Septum in der Höhe des Unterendes der unteren Muschel nach rechts verbogen, so dass dasselbe in der rechten Nasenhöhle die untere Muschel berührt	—
U-förmig	5,0 cm.	2,0 cm.	40	Knorpeliges Septum nach links verbogen. Keine auffällige Luxation zwischen knorpeligem und häutigem Septum, jedoch ist in Wirklichkeit das häutige vom knorpeligen Septum etwas abgehoben	Hinterer Teil des knöchernen Septum normal. Nasenrücken gerade
U-förmig	4,5 cm.	1,8 cm.	40	Knöchernes und knorpeliges Septum im unteren Teil gegenüber d. unteren Rande der unteren Muschel nach rechts verbogen. Verbogene Partie stark verdickt	Äussere Form der Nase normal, namentlich ohne Verbreiterung
U-förmig	4,5 cm.	1,6 cm.	35	Septum leicht nach rechts verbogen	—

	Protokollnummer	Name	Alter	Rhachitis	Adenoide Vegetationen, Tubenaffektion	Mundatmen	Zahnstellung
1	978 (1895)	Keiser Olivia	18 J.	Angaben fehlen	Adenoide(operiert 22. IV. 1896)	Seit 2 Jahren Mundatmen	regelmässig
2	429 (1895)	Runser Alois	16 J.	Angaben fehlen	Adenoide mittleren Grades (operiert)	Angaben fehlen	Mediale, obere Schneidezähne schräg gestellt
3	1108 (1895)	Brugger Emil	10 J.	0	Adenoide und Tubenaffektion (operiert 1895)	2–3 Monate v. d. Operation Mundatmen	Äussere, obere Schneidezähne ausserhalb der Reihe und schief gestellt
4	516 (1895)	Schenk Heinrich	11 J.	Angaben fehlen	Adenoide mässigen Grades (operiert 1895)	½ Jahr vor der Operation Mundatmen	regelmässig
5	108 (1895)	Essig August	16 J.	Angaben fehlen	Adenoide höheren Grades (operiert 22. IV. 1896)	Seit 3—4 Jahren Mundatmen	regelmässig
6	481 (1895)	Müller Luise	13 J.	Angaben fehlen	Adenoide höheren Grades	Permanentes Mundatmen	regelmässig
7	516 (1896)	Spöri Matthias	8 J.	Angaben fehlen	Adenoide höheren Grades, Tubenaffektion(operiert)	Seit mehreren Jahren Mundatmen	Mittlerer, ob. Schneidezahn links ausser der Reihe Äusserer, ob. Schneidezahn links nach hinten gerichtet
8	743 (1896)	Grieder Julius	18 J.	Angaben fehlen	Adenoide mässigen Grades	Angaben fehlen	Oberer Eckzahn links ausserhalb der Reihe
9	520 (1895)	Ruden Emil	10 J.	Rhachitis	Adenoide höheren Grades (operiert)	4—5 Jahre vor der Operation Mundatmen	regelmässig
10	628 (1896)	Altermatt Gustav	15 J.	0	Adenoide mittleren Grades (operiert)	5—6 Monate v. d. Operation Mundatmen	Defekt der äusseren ob. Schneidezähne. Zahnlücken durch Zusammenrücken der benachbarten Zähne fast geschlossen. Linker oberer mittlerer Schneidezahn nach vorne gerichtet. Ob. Eckzahn rechts schwach entwick.
11	813 (1895)	Hosp Anna	4 J.	0	Adenoide höheren Grades, Tubenaffektion (oper.)	Angaben fehlen	regelmässig (Milchzähne)

Bogen der oberen Zahnreihe	Breite des Gaumengewölbes (gemessen in der Frontalebene des 1. Prämolaren)	Höhe des Gaumengewölbes (gemessen von e. Horizontalen aus, welche man sich durch die Kauflächen d. oberen Zahnreihe gelegt denken muss)	Index $\frac{H}{B} 100$	Septum	Besondere Bemerkungen
U-förmig	3,5 cm.	2,3 cm. (an den 1. Molar. gemessen)	65	Unteres, vorderes Ende des Septum ganz schwach von der Mittellinie nach links abgedrängt, so dass das häutige Septum mit der Nasenspitze etwas schräg nach rechts abweicht	Im Jahre 1895 Entfernung der hypertrophischen Gaumentonsillen
U-förmig	3,75 cm.	2,4 cm. (an den 2. Prämolaren gemessen)	64	Rechte Nasenhöhle in der vorderen Partie verengt durch eine breite Verbiegung des knorpeligen Septum	Choanen etwas eng aber sonst normal. Bei Schluss des Mundes steht d. Unterkiefer abnorm zurück, so dass zwischen d. medialen Schneidezähnen des Ober- und Unterkiefers ein Abstand von über $^1/_4$ cm. besteht
V-förmig	3,25 cm.	1,9 cm. (vom 2. Prämolaren gemessen)	58	Schwache Verbiegung des Septum nach rechts. Rechts eine Crista an gewöhnlicher Stelle	—
U-förmig	3,25 cm.	1,9 cm. (hinter dem 1. Prämolaren gemessen)	58	Septum normal	—
U-förmig	3,75 cm.	2,1 cm. (vom 2. Prämolaren gemessen)	56	Starke, bauchige Vortreibung des knorpeligen und des knöchernen Septum nach rechts	Respiration durch das rechte Nasenloch fast unmöglich
U-förmig	3,25 cm.	1,85 cm. (hinter dem 1. Prämolaren gemessen)	56	Septum normal	—
U-förmig	3 cm.	1,7 cm. (zwischen 1. u. 2. Prämolaren gemessen)	56	In der hinteren Partie eine ziemlich bedeutende Verbiegung des Septum nach rechts	—
U-förmig	3,0 cm.	1,65 cm. (hinter dem 2. Prämolaren gemessen)	55	Septum normal. Hinteres Ende des Septum verbreitert	Nase eng gebaut, Nasenhöhlen schmal. Hinteres Ende der unteren Muschel hypertrophisch, Abstand der Tubenwülste gering
U-förmig	3,25 cm.	1,75 cm. (an den 2. Prämolaren gem.)	53	Unbedeutende Septumverbiegung nach rechts	—
U-förmig	3,5 cm.	1,85 cm. (zwischen 1. u. 2. Prämolaren gemessen)	52	Knorpeliges und knöchernes Septum mässig nach links verbogen	Alveolarbogen links tritt etwas mehr als rechts nach vorne hervor
U-förmig	3,25 cm.	1,7 cm. (zwischen 1. u. 2. Prämol. gem.)	52	Septum normal	—

	Protokollnummer	Name	Alter	Rhachitis	Adenoide Vegetationen, Tubenaffektion	Mundatmen	Zahnstellung
12	206 (1895)	Buess Emanuel	8 J.	Rhachitis	Adenoide mittl. Grades, Tubenaff. beiderseits (oper.)	½ Jahr vor d. Operation Mundatmen	regelmässig (Zahnwechsel im Gange)
13	788 (1895)	Pederi Bertha	10 J.	0	Adenoide(operiert 22. IV. 1896)	—	regelmässig
14	702 (1895)	Rundscher Ludwig	14 J.	Angaben fehlen	Adenoide Tubenaffektion (oper.)	½ Jahr vor d. Operation Mundatmen	Obere Schneidezähne nach vorne vorgeschoben, sonst Zahnstellung regelmässig
15	301 (1896)	Heitz Leopold	8 J.	Rhachitis	Adenoide höheren Grades (operiert)	2 Jahr vor d. Operation Mundatmen	Äusserer, ob. Schneidezahn rechts schief gestellt, sonst keine Anomalie. Zahnwechsel im Gange
16	790 (1896)	Freiermuth Leo	12 J.	Angaben fehlen	Adenoide mittleren Grades, Tubenaffektion	Es besteht Mundatmen	regelmässig
17	1048 (1895)	Schulthess Adolf	4 J.	0	Adenoide (operiert)	1 Jahr vor d. Operation Mundatmen	regelmässig (Milchzähne)
18	476 (1896)	Wyss Joseph	5 J.	0	Adenoide höheren Grades (operiert)	1 Jahr vor d. Operation Mundatmen	regelmässig (Milchzähne)
19	441 (1895)	Gassmann Rudolf	14 J.	Angaben fehlen	Adenoide höheren Grades (operiert)	Angaben fehlen	regelmässig
20	613 (1895)	Rüsch Karl	6 J.	0	Adenoide mittl. Grades (operiert)	2 Monate vor der Operation Mundatmen	regelmässig (Milchzähne)
21	397 (1895)	Fricker Traugott	11 J.	0	Adenoide mässigen Grades (operiert)	½ Jahr vor der Operation Mundatmen	regelmässig
22	469 (1895)	Gerber Emilie	6 J.	0	Adenoide höheren Grades, Tubenaffektion rechts (operiert)	½ Jahr vor der Operation Mundatmen	regelmässig (Milchzähne)
23	482 (1895)	Schuhmacher Rosa	7½ J.	0	Adenoide mittl. Grades, Tubenaffektion beiderseits (operiert)	½ Jahr vor der Operation Mundatmen	regelmässig (Zahnwechsel im Gange)
24	452 (1895)	Hiestand Bertha	15 J.	0	Adenoide höheren Grades (operiert)	½ Jahr vor der Operation Mundatmen	regelmässig
25	705 (1895)	Gramer August	5 J.	0	Adenoide, Tubenaffektion beiderseits (operiert)	½ Jahr vor der Operation Mundatmen	regelmässig (Milchzähne)

Bogen der oberen Zahnreihe	Breite des Gaumengewölbes (gemessen in der Frontalebene des 1. Prämolaren)	Höhe des Gaumengewölbes (gemessen von e. Horizontalen aus, welche man sich durch die Kaufläche d. oberen Zahnreihe gelegt denken muss)	Index $\frac{H}{B} \cdot 100$	Septum	Besondere Bemerkungen
U-förmig	3,25 cm.	1,7 cm. (vom 2. Prämolaren gemessen)	52	normal	—
U-förmig	3,5 cm.	1,8 cm. (vom 2. Prämolaren gemessen)	51	normal	—
U-förmig	3,5 cm.	1,8 cm. (hinter dem 2. Prämolaren gemessen)	51	normal	—
U-förmig	3,25 cm.	1,65 cm. (hinter dem 1. Prämolaren gemessen)	51	normal	—
U-förmig	3,5 cm.	1,75 cm. (zwischen 1. u. 2. Prämolaren gemessen)	50	normal	Rechte Nasenhöhle etwas enger als links
U-förmig	3,0 cm.	1,5 cm. (hinter dem 1. Prämolaren gemessen)	50	normal	
V-förmig aber nach hinten weit auseinandergehend	3,25 cm.	1,6 cm. (zwischen 1. u. 2. Prämolaren gemessen)	49	normal	
U-förmig	3,75 cm.	1,8 cm. (zwischen 1. u. 2. Prämolaren gemessen)	48	normal	—
U-förmig	3,0 cm.	1,45 cm. (hinter dem 1. Prämolaren gemessen)	48	normal	Patient leidet an Epilepsie
U-förmig	3,5 cm.	1,65 cm. (hinter dem 1. Prämolaren gemessen)	47	normal	-
U-förmig	3,25 cm.	1,55 cm. (hinter dem 1. Prämolaren gemessen)	47	normal	—
U-förmig	3,25 cm.	1,55 cm. (zwischen 1. u. 2. Prämolaren gemessen)	47	normal	—
U-förmig	3,75 cm.	1,75 cm. (hinter dem 2. Prämolaren gemessen)	46	normal	Hypertrophie der Gaumentonsillen
U-förmig	3,25 cm.	1,5 cm. (zwischen 1. u. 2. Prämol. gem).	46	normal	—

	Protokollnummer	Name	Alter	Rhachitis	Adenoide Vegetationen, Tubenaffektion	Mundatmen	Zahnstellung
26	100 (1895)	Stauffer Karl	8 J.	0	Adenoide höheren Grades, Tubenaffektion beiderseits (operiert)	½ Jahr vor der Operation Mundatmen	Zahnwechsel im Gange. Der obere Alveolarbogen enthält nicht genügend Platz für die noch kommenden Zähne
27	729 (1895)	Eglin Margarete	21 J.	Angaben fehlen	Adenoide höheren Grades, Tubenaffektion beiderseits (operiert)	½ Jahr vor der Operation Mundatmen	Zahnwechsel vollzog sich nicht regelmässig. 1 Molar und 2 Prämolar fehlen
28	598 (1895)	Rau Theodor	4 J.	0	Adenoide höheren Grades (operiert)	¾ Jahr vor der Operation Mundatmen	regelmässig (Milchzähne)
29	491 (1896)	Eggmann Paul	14 J.	Angaben fehlen	Adenoide leicht. Grades, Tubenaffektion links	Angaben fehlen	regelmässig
30	45 (1895)	Elmiger Josephine	9 J.	Angaben fehlen	Adenoide, Tubenaffektion (oper.)	Angaben fehlen	regelmässig
31	8 (1896)	Vogt Margarete	9 J.	0	Adenoide mittl. Grades, Tubenaffektion beiderseits (operiert 9. III. 1896)	½ Jahr vor der Operation Mundatmen	Von den beiden oberen, mittler. Schneidezähnen ist der eine nach vorne, der andere nach hinten gerichtet. Auch im Unterkiefer Schneidezähne unregelmässig gestellt
32	815 (1896)	Galliath Andreas	15 J.	Angaben fehlen	Adenoide leichteren Grades	Angaben fehlen	2. Prämolar links etwas nach innen aus d. Reihe gedrängt, sonst Zahnstellung regelmässig
33	870 (1895)	Geistert Heinrich	4 J.	0	Adenoide	Seit längerer Zeit Mundatmen	regelmässig (Milchzähne)
34	455 (1896)	Schaufelberger Karl	7 J.	0	Adenoide mittl. Grades, Tubenaffektion beiderseits (operiert)	2 Jahre vor der Operation Mundatmen	regelmässig (Milchzähne)
35	250 (1896)	Dutli Marie	6 J.	0	Adenoide höheren Grades, Tubenaffektion (oper.)	Angaben fehlen	regelmässig (Milchzähne)
36	478 (1896)	Schlatter Ernst	5 J.	Rhachitis	Adenoide höheren Grades. Adenoide reichten bis zum Velum herunter. Tubenaffektion beiderseits (oper.)	Seit 3 Jahren Mundatmen	regelmässig (Milchzähne)
37	33 (1895)	Burri Anton	10 J.	0	Adenoide Tubenaffektion (operiert)	½ Jahr vor der Operation Mundatmen	regelmässig

Bogen der oberen Zahnreihe	Breite des Gaumengewölbes (gemessen in der Frontalebene des 1. Prämolaren)	Höhe des Gaumengewölbes (gemessen von e. Horizontalen aus, welche man sich durch die Kauflächе d. oberen Zahnreihe gelegt denken muss)	Index $\frac{H}{B} 100$	Septum	Besondere Bemerkungen
V-förmig	3,0 cm.	1,4 cm. (vom 2. Prämolaren gemessen)	46	normal	Status von 1895. Die Rachendachtonsille reichte bis zur Uvula
U-förmig	3,75 cm.	1,7 cm. (vom 2. Molaren gemessen)	45	normal	Rechte Nasenhöhle etwas enger als links
U-förmig	3,0 cm.	1,35 cm. (hinter dem 1. Prämolaren gemessen)	45	normal	—
U-förmig	3,75 cm.	1,65 cm. (hinter dem 1. Prämolaren gemessen)	44	Starke Septumverbiegung nach rechts. Nasenspitze nach links abgewichen	Respiration durch die rechte Nasenhöhle sehr erschwert. Patient ist als ungef. 10jähr. Knabe aussergewöhnlich schwer auf die Nase gefallen
U-förmig	3,5 cm.	1,55 cm. (vom 2. Prämolaren gemessen)	44	normal	—
U-förmig	3,5 cm.	1,55 cm. (zwischen 1. u. 2. Prämoloren gemessen)	44	normal	—
U-förmig	3,5 cm.	1,55 cm. (vom 1. Molaren gemessen)	44	Knorpeliges Septum etwas nach rechts verbogen	-
U-förmig	3,25 cm.	1,45 cm. (hinter dem 1. Prämolaren gemessen)	44	normal	-
U-förmig	3,25 cm.	1,45 cm. (zwischen 1. u. 2. Prämolaren gemessen)	44	normal	—
U-förmig	3,25 cm.	1,4 cm. (zwischen 1. u. 2. Prämolaren gemessen)	43	normal	—
U-förmig	3,25 cm.	1,4 cm. (hinter dem 1. Prämolaren gemessen)	43	normal	—
U-förmig	3,75 cm.	1,6 cm. (hinter dem 1. Prämolaren gemessen)	42	normal	—

	Protokollnummer	Name	Alter	Rhachitis	Adenoide Vegetationen, Tubenaffektion	Mundatmen	Zahnstellung
38	505 (1895)	Kolb Marcell	11 J.	0	Adenoide mittl. Grades. Tubenaffektion beiders. (op. Sommer1895)	3—4 Jahre vor der Operation Mundatmen	regelmässig
39	568 (1896)	Meier Ernst	8 J.	0	Adenoide mittleren Grades	Angaben fehlen	regelmässig
40	207 (1895)	Grunewald Marie	12 J.	0	Adenoide Tubenaffektion beiders. (oper. 11. II. 1895)	3 Jahre vor der Operation Mundatmen	Oberer Eckzahn links ausserhalb der Reihe, sonst Zahnstell. regelm.
41	442 (1896)	Jenny Marie	10 J.	0	Adenoide mittl. Grades, Tubenaffektion	Angaben fehlen	regelmässig
42	717 (1895)	Noll Wilhelm	6 J.	0	Adenoide Tubenaffektion (operiert 3. VII. 1895)	1 Jahr vor der Operation Mundatmen	regelmässig (Milchzähne)
43	259 (1895)	Locherer Eugen	10 J.	0	Adenoide höheren Grades, Tubenaffekt.links(oper.)	2—3 Monate v. d. Operation Mundatmen	Konverganz der mittl. ob. Schneidezähne n. unten, sonst Zahnstell. regelm.
44	475 (1896)	Tschudi Emma	6 J.	0	Adenoide mittl. Grades, Tubenaffektion(operiert)	4 Monate vor der Operation Mundatmen	regelmässig (20 Milchzähne)
45	504 (1896)	Fehrenbach Rudolf	15 J.	Rhachitis	Adenoide mittleren Grades (operiert)	Angaben fehlen	Äussere, obere Schneidezähne etwas nach hinten geneigt. Oberer Eckzahn links ausserh. d. Zahnreihe
46	630 (1896)	Fischer Walther	5 J.	0	Adenoide mittl. Grades (operiert 11. V. 1896)	Seit Neujahr 1896 Mundatmen	regelmässig (Milchzähne)
47	511 (1895)	Gubler Anna	18 J.	Angaben fehlen	Adenoide mittl. Grades. Operation in Aussicht gestellt	Seit 2 Jahren Mundatmen	regelmässig
48	189 (1895)	David Adolf	7 J.	0	Adenoide mässigen Grades. Tubenaffektion beiderseits	Seit 1 Jahr Mundatmen	Zahnwechsel im Gange. Noch fast alles Milchzähne
49	463 (1895)	Sacher Ernst	7 J.	Rhachitis	Adenoide(operiert April 1895)	Permanentes Mundatmen	regelmässig (Milchzähne)
50	501 (1895)	Scheurer Adeline	8 J.	0	Adenoide mittl. Grades, Tubenaffektion beiderseits (operiert)	Angaben fehlen	Zahnwechsel im Gange. Äusserer, ob. Schneidezahn rechts gedreht
51	481 (1896)	Meier Karl Georg	6 J.	0	Adenoide mittl. Grades, Tubenaffektion links	Angaben fehlen	regelmässig (Milchzähne)
52	474 (1895)	Blum Johanna	22 J.	Angaben fehlen	Adenoide mittleren Grades	Seit 3—4 Jahren Mundatmen	regelmässig
53	488 (1895)	Grether Albert	21 J.	Angaben fehlen	Adenoide mittleren Grades	Seit 1 Jahr Mundatmen	regelmässig

Bogen der oberen Zahnreihe	Breite des Gaumengewölbes (gemessen in der Frontalebene des 1. Prämolaren)	Höhe des Gaumengewölbes (gemessen von e. Horizontalen aus, welche man sich durch die Kaufläche d. oberen Zahnreihe gelegt denken muss)	Index $\frac{H}{B}$ 100	Septum	Besondere Bemerkungen
U-förmig	3,5 cm	1,5 cm. (zwischen 1. u. 2. Prämol. gem.)	42	Unbedeutende Septumverbiegung nach rechts	—
U-förmig	3,5 cm.	1,5 cm. (hinter dem 1. Prämol. gem.)	42	Knorpeliges Septum nach rechts verbogen	—
U-förmig	3,5 cm.	1,45 cm. (hinter dem 1. Prämol. gem.)	41	normal	—
U-förmig	3,5 cm.	1,45 cm. (zwischen 1. u. 2. Prämol. gem.)	41	normal	—
U-förmig	3,5 cm.	1,4 cm. (zwischen 1. u. 2. Prämol. gem.)	40	normal	—
U-förmig	3,5 cm.	1,4 cm. (zwischen 1. u. 2. Prämol. gem.)	40	normal	—
U-förmig	3,5 cm.	1,4 cm. (zwischen 1. u. 2. Prämol. gem.)	40	normal	—
U-förmig	3,5 cm.	1,4 cm. (hinter dem 1. Prämol. gem.)	40	normal	—
U-förmig	3,5 cm.	1,4 cm. (zwischen 1. u. 2. Prämol. gem.)	40	normal	—
U-förmig	4,0 cm.	1,55 cm. (zwischen 1. u. 2. Prämol. gem.)	38	normal	—
U-förmig	3,5 cm.	1,35 cm. (zwischen 1. u. 2. Prämol. gem.)	38	normal	—
U-förmig	3,5 cm.	1,35 cm. (hinter dem 1. Prämol. gem.)	38	normal	—
U-förmig	3,5 cm.	1,35 cm. (hinter dem 1. Prämol. gem.)	38	normal	—
U-förmig	3,5 cm.	1,3 cm. (vom. 2. Prämol. gemessen)	37	normal	—
U-förmig	4,25 cm.	1,55 cm. (hinter dem 1. Prämol. gem.)	36	normal	Patientin leidet an Rhinitis hypertroph. posterior.
U-förmig	4,0 cm.	1,45 cm. (hinter dem 2. Prämol. gem.)	36	normal	—

(Wegen Defekt oder unregelmässigen Standes des einen oder beider

	Protokollnummer	Name	Alter	Rhachitis	Adenoide Vegetationen, Tubenaffektion	Mundatmen	Zahnstellung
54	196 (1896)	Frey Otto	12 J.	Rhachitis	Adenoide mässigen Grades. Tubenaffektion beiderseits (oper.)	2 Jahre vor der Operation Mundatmen	Oberer Eckzahn links ausserhalb der Reihe. Defekt des ersten oberen Prämolaren rechts
55	544 (1896)	Göppert Emilie	9 J.	Angaben fehlen	Adenoide, Tubenaffektion beiderseits (operiert)	Angaben fehlen	regelmässig
56	216 (1895)	Himmelsbach Bertha	9 J.	0	Adenoide, Tubenaffektion beiderseits	Seit 1 Jahr Mundatmen	regelmässig Defekt einiger Zähne im Oberkiefer
57	221 (1895)	Kaufmann Heinrich	11 J.	0	Adenoide mittl. Grades, Tubenaffektion beiderseits (operiert) am 11. III. 1895	2 Jahre vor der Operation Mundatmen	Erster, oberer Prämolar rechts, und oberer Eckzahn links ausserhalb der Reihe und schief gestellt, sonst keine Anomalie
58	300 (1896)	Heitz Marie	10 J.	0	Adenoide mittl. Grades, Tubenaffektion beiderseits (operiert)	2 Jahre vor der Operation Mundatmen	Obere Schneidezähne nach vorne vorgeschoben. Die ersten, oberen Prämolaren ausserhalb der Zahnreihe
59	462 (1895)	Herzog Elisabeth	9 J.	0	Adenoide mittl. Grades, Tubenaffektion beiderseits	Seit 3 Jahren Mundatmen	Obere Eckzähne und obere äussere Schneidezähne schief gestellt. Auch im Unterkiefer unregelmässiger Stand der Zähne
60	179 (1896)	Brunner Martha	25 J.	Angaben fehlen	Adenoide mittl. Grades (operiert)	Seit mehreren Jahren Mundatmen	—

ersten Prämolaren die Breite von den 2. Prämolaren gemessen.)

Bogen der oberen Zahnreihe	Breite des Gaumengewölbes (gemessen in der Frontalebene des 2. Prämolaren)	Höhe des Gaumengewölbes (gemessen von e. Horizontalen aus, welche man sich durch die Kaufläche d. oberen Zahnreihe gelegt denken muss)	Index $\frac{H}{B}$ 100	Septum	Besondere Bemerkungen
U-förmig	3,5 cm.	1,85 cm. (vom 2. Prämolaren gemessen)	52	normal	—
U-förmig	3,5 cm.	1,65 cm. (hinter dem 2. Prämolaren gemessen)	47	Septum etwas nach rechts verbogen	—
U-förmig	3,75 cm.	1,55 cm. (hinter dem 2. Prämolaren gemessen)	41	normal	—
U-förmig	4,0 cm.	1,6 cm. (hinter dem 2. Prämolaren gemessen)	40	normal	—
U-förmig	3,5 cm.	1,35 cm. (hinter dem 2. Prämolaren gemessen)	38	normal	—
U-förmig	4,0 cm.	1,3 cm. (hinter dem 2. Prämolaren gemessen)	32	normal	—
U-förmig	Gaumengewölbe breit und nieder. Wegen Defekt zu vieler Zähne im Oberkiefer konnte nicht gemessen werden		—	normal	Patientin leidet an Rhinit. hypertroph. posterior.

	Protokollnummer	Name	Alter	Rhachitis	Adenoide Vegetationen, Tubenaffektion	Mundatmen	Zahnstellung
1	756	Jost Ludwig	30 J.	Angaben fehlen	0	0	regelmässig
2	676	Wauner Hedwig	19 J.	Angaben fehlen	0	0	regelmässig
3	732	Gutekunst Luise	22 J.	Angaben fehlen	0	0	regelmässig
4	431	Gehrig Karl	14 J.	0	0	0	regelmässig
5	449	Stauffer Johannes	18 J.	Angaben fehlen	0	0	regelmässig
6	597	Wider Anna	18 J.	Angaben fehlen	Rachendachtonsille nur ganz schwach entw.	0	Defekt einiger Zähne. Ob. Eckzahn rechts um seine Längsachse gedreht
7	677	Diehr Marie	26 J.	Angaben fehlen	Rachendachtonsille nur schwach angedeutet	0	regelmässig
8	261	Meisler Rosalie	23 J.	Angaben fehlen	0	0	regelmässig
9	454	Sturm Katharina	30 J.	Angaben fehlen	0	0	Defekt der beiden oberen Eckzähne (wegen Caries entf.) Zahnst. regelm.
10	336	Wirz Lina	16 J.	Angaben fehlen	0	0	regelmässig
11	511	Habersteiss Bertha	27 J.	Angaben fehlen	0	0	regelmässig
12	314	Wolff Anton	26 J.	Angaben fehlen	0	0	regelmässig
13	783	Wiesner Simon	5½ J.	0	0	0	regelmässig (Milchzähne)
14	67	Heiniger Verena	25 J.	Angaben fehlen	0	0	regelmässig
15	48	Schenk Rosa	12 J.	0	0	0	regelmässig
16	477	Uebeli Luise	8 J.	0	0	0	regelmässig (Zahnwechsel im Gange)
17	Keine Pat.	Jurth Anna	12 J.	Angaben fehlen	0	0	regelmässig
18	21	Schöni Anna	21 J.	Angaben fehlen	0	0	regelmässig

Bogen der oberen Zahnreihe	Breite des Gaumengewölbes (gemessen in der Frontalebene des 1. Prämolaren	Höhe des Gaumengewölbes (gemessen von e. Horizontalen aus, welche man sich durch die Kauflächen d. oberen Zahnreihe gelegt denken muss.)	Index $\frac{H}{B} \cdot 100$	Septum	Besondere Bemerkungen
U-förmig	3,25 cm.	2,35 cm. (zwischen 1. u. 2. Präm. gem.)	72	Septum gerade. Rechts eine Crista	Patient leidet an Rhinitis hypertroph.
U-förmig	3,5 cm.	2,2 cm. (zwischen 1. u. 2. Präm. gem.)	62	normal	—
U-förmig	3,25 cm.	2,0 cm. (hinter dem 2. Prämol. gem.)	61	Niedrige Crista links nahe dem Boden der Nasenhöhle	—
U-förmig	3,0 cm.	1,8 cm. (hinter dem 2. Prämol. gem.)	60	normal	—
U-förmig	3,75 cm.	2,1 cm. (zwischen 1. u. 2. Präm. gem.)	56	normal	—
U-förmig	3,5 cm.	1,95 cm. (zwischen 1. u. 2. Präm. gem.)	55	normal	—
U-förmig	3,25 cm.	1,8 cm. (hinter dem 1. Prämol. gem.)	55	normal	Bei Schluss des Mundes stehen die Zähne des Unterkiefers denjenigen des Oberkiefers vor
U-förmig	3,75 cm.	2,0 cm. (vom 2. Prämolaren gemessen)	53	normal	—
U-förmig	3,75 cm.	2,0 cm. (hinter dem 2. Prämol. gem.)	53	Septum median gest. Links leichte Crista von der Spina nasal ant. schräg aufsteigend	—
U-förmig	3,5 cm.	1,7 cm. (zwischen 1. u. 2. Präm. gem.)	48	normal	—
U-förmig	4,0 cm.	1,9 cm. (hinter dem 2. Prämol. gem.)	47	Links knöcherne Crista von vorne unten nach hinten oben aufsteigend	—
U-förmig	3,75 cm.	1,75 cm. (zwischen 1. u. 2. Präm. gem.)	46	normal	—
U-förmig	3,0 cm.	1,4 cm. (zwischen 1. u. 2. Präm. gem.)	46	normal	—
U-förmig	3,75 cm.	1,7 cm. (vom 2. Prämolaren gemessen)	45	normal	—
U-förmig	3,5 cm.	1,6 cm. (zwischen 1. u. 2. Präm. gem.)	45	normal	—
U-förmig	3,5 cm.	1,6 cm. (zwischen 1. u. 2. Präm. gem.)	45	normal	—
U-förmig	3,5 cm.	1,6 cm. (hinter dem 1. Prämol. gem.)	45	normal	—
U-förmig	3,5 cm.	1,6 cm. (zwischen 1. u. 2. Präm. gem.)	45	normal	—

	Protokollnummer	Name	Alter	Rhachitis	Adenoide Vegetationen, Tubenaffektion	Mundatmen	Zahnstellung
19	718	Ullmann Nathan	18 J.	Angaben fehlen	0	0	Laterale, ob. Schneidez. von den medialen in der Richtung v. vorne nach hinten durch e. ganz kl. Zwischenraum getrennt
20	599	Gass Jakob	18 J.	Angaben fehlen	0	0	regelmässig
21	406	Ditzler Marie	34 J.	Angaben fehlen	0	0	regelmässig Einige Zähne wegen Caries entfernt
22	662	Müller Rosa	18 J.	Angaben fehlen	0	0	regelmässig
23	717	Knop Alfons	8 J.	0	0	0	regelmässig (Zahnwechsel im Gange)
24	786	Fuss Joseph	17 J.	Angaben fehlen	0	0	regelmässig
25	495	Schaltenbrand Martha	6 J.	0	0	0	regelmässig (Milchzähne)
26	596	Lutz Karl	4 J.	0	0	0	regelmässig (Milchzähne)
27	407	Siebenmann Rosa	10 J.	0	0	0	regelmässig
28	536	Meier August	8 J.	0	0	0	regelmässig (Zahnwechsel im Gange)
29	440	Steiger Emma	22 J.	Angaben fehlen	0	0	regelmässig
30	488	Gysin Elisabeth	20 J.	Angaben fehlen	0	0	regelmässig
31	224	Palladini Ludwig	18 J.	Angaben fehlen	0	0	regelmässig
32	482	Rudin Arnold	37 J.	Angaben fehlen	0	0	regelmässig
33	68	Haudenschild Emma	19 J.	Angaben fehlen	0	0	regelmässig
34	640	Suter Traugott	18 J.	Angaben fehlen	0	0	regelmässig
35	785	Bury Bertha	39 J.	Angaben fehlen	0	0	Äussere, ob. Schneidezähne ragen etwas vor. Mittl. ob. Schneidezähne stehen nicht dicht nebeneinander, sondern sind d. einen kleinen Zwischenr. von einander getrennt. Zähne im Unterkiefer unregelmässig gestellt

Bogen der oberen Zahnreihe	Breite des Gaumengewölbes (gemessen in der Frontalebene des 1. Prämolaren)	Höhe des Gaumengewölbes (gemessen von e. Horizontalen aus, welche man sich durch die Kaufläched. oberen Zahnreihe gelegt denken muss.	Index $\frac{H}{B}$ 100	Septum	Besondere Bemerkungen
U-förmig	3,5 cm.	1,6 cm. (hinter dem 2. Prämol. gem.)	45	normal	—
U-förmig	4,25 cm.	1,9 cm. (hinter dem 2. Prämol. gem.)	44	normal	—
U-förmig	3,75 cm.	1,65 cm. (zwischen 1. u. 2. Präm. gem.)	44	normal	—
U-förmig	3,75 cm.	1,65 cm. (zwischen 1. u. 2. Präm. gem.)	44	Septum gerade Beiderseits leichte Crista	—
U-förmig	3,75 cm.	1,65 cm. (zwischen 1. u. 2. Präm. gem.)	44	normal	—
U-förmig	3,5 cm.	1,55 cm. (hinter dem 2. Prämol. gem.)	44	normal	Choanen etwas eng
U-förmig	3,25 cm.	1,4 cm. (zwischen 1. u. 2. Präm. gem.)	43	normal	—
U-förmig	3,25 cm.	1,4 cm. (hinter dem 1. Prämol. gem.)	43	normal	—
U-förmig	3,5 cm.	1,45 cm. (vom 2. Prämolaren gemessen)	41	normal	—
U-förmig	3,5 cm.	1,45 cm. (hinter d. 1. Präm. g.)	41	normal	—
U-förmig	4,0 cm.	1,6 cm. (hinter d. 2. Präm. g.)	40	normal	—
U-förmig	3,75 cm.	1,5 cm. (zwisch. 1. u. 2. Präm. g.)	40	normal	—
U-förmig	4,25 cm.	1,6 cm. (zwisch. 1. u. 2. Präm. g.)	37	normal	—
U-förmig	4,0 cm.	1,5 cm. (zwisch. 1. u. 2. Präm. g.)	37	normal	—
U-förmig	3,5 cm.	1,3 cm. (zwisch. 1. u. 2. Präm. g.)	37	normal	—
U-förmig	4,25 cm.	1,55 cm. (hinter d. 1. Präm. g.)	36	Septum gerade. Horizontal verlaufende Crista links	—
U-förmig	4,0 cm.	1,45 cm. (hinter dem 1. Prämol. gem.)	36	Septum gerade. Beiderseits eine Leiste entlang dem unteren Rande des Septum	—

Anhang zu den Fällen ohne Septum-
(Breite des Gaumengewölbes in der

	Protokollnummer	Name	Alter	Rhachitis	Adenoide Vegetationen, Tubenaffektion	Mundatmen	Zahnstellung
36	453	Gramer Konstantin	50 J.	Angaben fehlen	0	0	regelmässig
37	384	Lämmlin Emilie	28 J.	Angaben fehlen	0	0	regelmässig. Defekt einiger Zähne (wegen Caries entfernt)
38	592	Gassler Lina	13 J.	0	0	0	1. Prämolar rechts ausserhalb der Zahnreihe, sonst Zahnstellung regelmässig
39	514	Spinnler Gustav Adolf	20 J.	Angaben fehlen	0	0	regelmässig. Defekt der 1. Prämolaren (wegen Caries entfernt)
40	345	Kumli Elise	20 J.	Angaben fehlen	0	0	regelmässig. Einige Zähne wegen Caries entfernt
41	456	Jordi Emil	25 J.	Angaben fehlen	0	0	regelmässig
42	307	Itzin Marie	32 J.	Angaben fehlen	0	0	regelmässig
43	40	Gehrig Otto	9 J.	0	0	0	1. u. 2. Prämolar rechts ausserhalb der Reihe. Defekt der äusseren, oberen Schneidezähne. Mittlere, ob. Schneidezähne liegen dachziegelförmig übereinander. Auch unregelmässiger Stand der Zähne im Unterkiefer
44	633	Völlmi Anna	25 J.	Angaben fehlen	0	0	—

Frontalebene verschiedener Zähne gemessen.)

Bogen der oberen Zahnreihe	Breite des Gaumengewölbes	Höhe des Gaumengewölbes (gemessen von e. Horizontalen aus, welche man sich durch die Kaufläche d. oberen Zahnreihe gelegt denken muss)	Index $\frac{H}{B}$ 100	Septum	Besondere Bemerkungen
U-förmig	4,25 cm. (vom 1. Molaren gemessen)	2,25 cm. (vom 1. Molaren gemessen)	52	Septum gerade. Links leichte Crista von der Sp. nasal. ant. durch das knöcherne Septum schräg aufsteigend	Auf wiederholte Einladung zum Nachmessen nicht erschienen
U-förmig	4,0 cm. (vom 1. Molaren gemessen)	2,0 cm. (vom 1. Molaren gemessen)	50	Septum gerade. Links eine Crista an gewöhnl. Stelle	—
U-förmig	3,75 cm. (vom 2. Prämol. gemessen)	1.75 cm. (vom 2. Prämol. gemessen)	46	normal	—
U-förmig	4,0 cm. (vom 2. Prämol. gemessen)	1,8 cm. (vom 2. Prämol. gemessen)	45	normal	—
U-förmig	4,5 cm. (vom 1. Molaren gemessen)	1,9 cm. (vom 1. Molaren gemessen)	42	normal	—
U-förmig	5,0 cm. (vom 1. Molaren gemessen)	2,0 cm. (vom 1. Molaren gemessen)	40	normal	Zum Nachmessen nicht erschienen
U-förmig	4,5 cm. (vom 1. Molaren gemessen)	1,7 cm. (vom 1. Molaren gemessen)	37	normal	Zum Nachmessen nicht erschienen
U-förmig	4,5 cm. (vom 1. Molaren gemessen)	1,6 cm. (vom 1. Molaren gemessen)	35	normal	—
U-förmig	Gaumengewölbe schmal und hoch. Wegen Defekt vieler Zähne konnte nicht gemessen werden		—	normal	

Um aber einen Anhaltspunkt über die Maasse bei normalen Gaumen zu bekommen, haben wir auch eine Reihe von Patienten, bei denen Septum und Rachendachtonsille normale Verhältnisse boten, speciell nach dieser Richtung hin untersucht. (Vergl. Tabelle C pag. 40—45.) Was die hypertrophische Rachendachtonsille betrifft, so erstreckt sich die Beobachtung auf alle die Fälle, welche von Ende März bis Ende Juni im Ambulatorium sich zum ersten Mal vorstellten, und ausserdem auf eine Anzahl von Patienten, die in vergangenem Jahre wegen dieses Übels in hiesiger Poliklinik behandelt wurden. Irgend eine Auswahl fand nicht statt. Nach Aufnahme einer ganz kurzen Anamnese erfolgte die Untersuchung in Bezug auf die von den Autoren angegebenen Abnormitäten. Es kommt dabei in Betracht das Septum, die Beschaffenheit der Rachendachtonsille, die Form, Höhe und Breite des Gaumengewölbes, die Form des oberen Alveolarbogens und die Zahnstellung. Die Gestaltung des Schädels, auf die *Prof. Siebenmann* grosses Gewicht legte, konnte leider aus Mangel an Zeit nicht mehr berücksichtigt werden. Die Höhe des Gaumengewölbes wurde von einer horizontalen aus gemessen, welche man sich durch die Kaufläche der oberen Zahnreihe gelegt denken muss. Kiefer mit ausgedehnten Zahndefekten konnten nur ausnahmsweise in die Tabelle aufgenommen werden, da in solchen Fällen die Alveolarfortsätze bekanntlich atrophiert sind. Die Messung der Breite wurde mit einigen Ausnahmen (Anhang) in der Frontalebene der ersten Prämolaren vorgenommen. Die Ausnahme bildeten diejenigen Fälle, bei denen der eine oder beide ersten Prämolaren entweder fehlten oder abnorm gestellt waren; auch gehören dazu einige Patienten, bei denen am Anfang der Untersuchungen die Breite von den ersten Molaren gemessen wurde, und welche später trotz wiederholter Einladung zur Nachuntersuchung nicht erschienen sind.

Veranlasst durch die Angaben einiger Autoren über

die winkelige Knickung des oberen Alveolarbogens in der medianen Naht nahmen wir später die Messung der Breite in der Frontalebene der ersten Prämolaren vor, weil, bei Voraussetzung oben erwähnter Anomalie, nur auf solche Weise genauere Resultate erzielt werden konnten; denn es ist klar, dass bei der Entwickelung einer V-förmigen Zahnreihe die Verschmälerung des oberen Alveolarbogens, je weiter nach vorne in transversaler Richtung gemessen wird, desto ausgesprochenere Differenzen ergiebt gegenüber der normalen U-förmigen Zahnreihe.

Die Messungen wurden ausgeführt mit einem Instrumente, angegeben von *Prof. Siebenmann* und angefertigt vom hiesigen *Instrumentenmacher Knöbel*, das wir kurzweg *Palatometer* nennen und welches wir an der Hand einer Zeichnung hier beschreiben wollen. Es bildet die Kombination eines Massstabes mit einem Tasterzirkel. Fig. 1 ist eine Ansicht des Instrumentes von oben, während Fig. 2 die Seitenansicht bietet. Die Querstange a-b (Fig. 1) zeigt eine Einteilung in halbe und ganze Centimeter. Sie dient zur Messung der Breite des oberen Alveolarbogens, indem man sie in den Mund einschiebt, auf die Mitte der Kronen des rechten und linken ersten oberen Prämolaren aufsetzt und deren Abstand an der Ctm.-Einteilung abliest. Diese Stange wird natürlich in der Seitenansicht (Fig. 2) nur als kleiner Kreis a gesehen. Zur Messung der Gaumenhöhe dient der aus einem einzigen Metallstück gearbeitete Hebel c-d-e-f (Fig. 2), dessen hinterer Arm durchbrochen ist (Durchbruchsstelle gezeichnet m-n Fig. 1) von einem in mm eingeteilten, kreisbogenförmigen Metallplättchen k-l (Fig. 2) und dessen Drehpunkt sich in h befindet. Der vordere Arm bewegt sich in einer Durchbruchsstelle des Trägers a-i (Fig. 2) der Stange a-b (Fig. 1). Durchbruchsstelle gezeichnet p-q (Fig. 1). Hat man nun den *Palatometer* mit seiner Querstange auf die Kronen der oberen, ersten Prämolaren aufgesetzt, die Gaumenbreite abgelesen, so bewegt man dieselbe auf der Kaufläche der oberen

Zahnreihe in einer zur vorigen parallelen Richtung, bis man die Stelle erreicht, von wo aus man den höchsten Punkt des Gaumendaches zu treffen glaubt. An der betreffenden Stelle wird die Querstange fixiert und zwar so, dass der Knopf des Hebels c genau der Mitte des Gaumengewölbes gegenüberliegt. Ist man nun so weit, so drückt man auf den Hebel bei f (Fig. 2), bis c das Gaumendach berührt und kann nun in dieser Stellung am Metallplättchen k-l direkt die Zahl ablesen, welche der Gaumenhöhe entspricht. Zur Regulierung resp. Erschwerung und Hemmung der Hebelbewungen dient die Schraube z.

Was die Anamnese betrifft, so wurde ausschliesslich nur auf Rhachitis und bei Anwesenheit von Adenoiden auch auf die Dauer der Mundatmung Rücksicht genommen. Die Richtigkeit der Angaben hing natürlich, wie es zu sein pflegt, mehr oder weniger von der Intelligenz der Patienten selbst oder von dessen Angehörigen ab.

Sämtliche Fälle sind nach einem Index geordnet, den wir für die Gaumenwölbung dadurch erhielten, dass wir bei jedem einzelnen Falle die Höhe durch die Breite dividierten und mit 100 multiplizierten. Die absolute Höhe wurde nämlich nicht als massgebend betrachtet, sondern es wurden auch die übrigen Masse, wie dies in der Kraniometrie üblich ist, namentlich dasjenige der Breite in Betracht gezogen, um kleine und grosse Schädel, resp. jüngere und ältere Personen in der nämlichen Serie als vergleichsfähige Grössen anführen zu können. Machen wir uns dies an der Hand eines Beispiels klar: Ein Gaumen mit einer Höhe von 1,6 cm. bei einer Breite von 3,75 cm. wird als normal betrachtet, während dieselbe Höhe als abnorm gross bezeichnet werden müsste, wenn die Breite nur 2,9 cm. beträgt.

Zur Beurteilung der Gaumenmasse bei sämtlichen Gruppen berechneten wir zunächst den Durchschnittsindex der 3. Serie. Und wie es sich aus der Tabelle dieser Fälle ergiebt, fanden wir als Mittelwert, den wir, soweit die

Fig. 1.



Fig. 2.

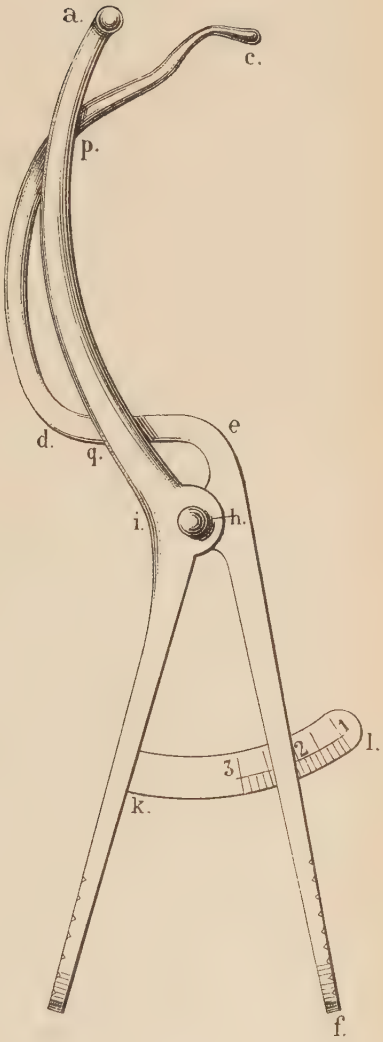

kleine Reihe es zulässt, als Normalmass bezeichnen möchten, für Erwachsene die Zahl 46 und für Kinder die Zahl 44.

Dass wir bei der Berechnung des Index den richtigen Weg eingeschlagen haben, beweist der Umstand, dass die Mittelwerte bei Erwachsenen und bei Kindern nur unbedeutend von einander differieren, wie es auch nicht anders zu erwarten war mit Rücksicht auf die Entwickelung und das Wachstum des Oberkiefers nach der ersten Dentition. Als obere Grenze des Kindesalters wurde das vollendete 15. Lebensjahr angenommen. Bei dieser geringen Differenz der Mittelwerte liegt es auf der Hand, dass wir Erwachsene und Kinder in der nämlichen Serie nebeneinander anführen können und nicht in besondern Abteilungen rubrizieren müssen, und dass wir als Normaldurchschnittsindex kurzweg die Zahl 45 annehmen dürfen.

Was den ersten Teil unserer Arbeit, nämlich die Frage nach dem **Zusammenhang von Hochstand des Gaumens mit Septumdeviation** betrifft, so finden wir für den Index dieser Serie (vergl. Tabelle A pag. 24—29) einen Mittelwert von *56*. Vergleichen wir denselben nun mit dem Normalmass, so zeigt sich die auffallende Erscheinung, dass ersterer bedeutend höher ist. Ferner sehen wir, dass in der ersten Gruppe, wie die betreffende Tabelle zeigt, der Index zwischen 90 und 37 schwankt. Die Schwankungen sind demnach nach oben bedeutend stärker ausgesprochen, als nach unten, indem der Normaldurchschnittsindex dem tiefsten Wert der Tabelle viel näher steht, als dem höchsten. Ausserdem kann man konstatieren, dass unter den 23 Fällen dieser Serie der Höhenindex 19 mal über und nur 3 mal unter Norm steht und einmal mit dem von uns angenommenen Normalmass zusammenfällt. Berücksichtigen wir nun auch den Prozentsatz, so finden wir, dass der Höhenindex des Gaumens bei dieser Gruppe in 82 % das Normalmass überschreitet. Abnormitäten in der Bezahnung konnten wir unter den 29 Fällen (Anhang mitgerechnet) 6 mal (20 %) konstatieren, und zwar 3 mal bei Erwachsenen mit den

Indices 89, 73 und 57 und einmal bei einem 13jährigen Mädchen mit dem Höhenindex 50. Ausserdem kamen bei 2 Fällen rudimentäre Entwickelung einzelner Zähne zur Beobachtung: in dem einen Falle mit dem Höhenindex 76 zeigten die beiden oberen, äusseren Schneidezähne und in dem anderen (Index 55) nur der linke obere Eckzahn diese Abnormität. Hingegen haben wir die winkelige Knickung des oberen Alveolarbogens, wie sie von *Trendelenburg* und *Schaus* bei Septumdeviationen angegeben wird, kein einziges Mal gefunden. Auch der Umstand kommt noch in Betracht, dass das Verhältnis zwischen Nasenscheidewandverbiegung und Gaumen nicht immer so ist, dass man sagen kann, je stärker die Verbiegung, desto grösser der Höhenindex des Gaumens und umgekehrt. So sehen wir z. B. im Fall 2 einen recht grossen Höhenindex und nur eine unbedeutende Septumverbiegung, während gerade bei dem Falle mit dem niedrigsten Index in dieser Serie eine recht starke Deviation zu konstatieren ist.

Aus den angeführten Beobachtungen ergeben sich folgende Schlussfolgerungen für diese Gruppe:

Bei Septumdeviationen findet man recht häufig, aber nicht konstant, einen Höhenindex für den Gaumen, der über dem Normalmass steht, jedoch entspricht der grösste Höhenindex nicht immer der stärksten Verbiegung. Auch bei Tabelle B wiederholt sich diese Erscheinung, indem die Fälle mit den grössten Höhenindices (pag. 30) gegenüber den andern Fällen dieser Tabelle auffallend häufig Septumverbiegungen aufweisen. Ausserdem machten wir die Erfahrung, dass Abnormitäten in der Bezahnung (nach Berechnung 20 %) bei Nasenscheidewandverbiegungen kein seltener Befund sind. Eine winkelige Knickung des oberen Alveolarbogens kam in keinem unserer Fälle zur Beobachtung.

Es würde somit unsere Untersuchungsreihe, was Gaumenmass und Zahnstellung betrifft, die Ansicht *Réthis* stützen, der ebenfalls bei Septumdeviationen Hochstand des Gaumens und Zahnstellungsanomalien beobachtete,

jedoch ausdrücklich betont, dass es auch Fälle giebt, bei denen sich trotz hochgradiger Deviation ein ganz normaler Gaumen vorfindet. Dagegen stehen unsere Beobachtungen mit denjenigen von *Schaus* im Widerspruch. Nach ihm ist nämlich Nasenscheidewandverbiegung stets mit Hochstand des Gaumens verbunden.

Im Betreff der Entstehungsweise der Deviationen schliessen wir uns denjenigen Forschern an, welche dieselben für eine sekundäre Erscheinung der Gaumenanomalie halten. Durch das Emporrücken des Gaumens wird das Septum, das zwischen Dach und Boden der Nase ausgespannt ist, gezwungen, nach der einen oder nach der anderen Seite hin auszuweichen und muss sich infolge dessen verbiegen. Septumdeviation ohne Gaumenanomalie und Gaumenanomalie ohne Septumdeviation, wie sie auch von uns beobachtet wurden, könnte man vielleicht auf eine erbliche Anlage zurückführen, indem von Geburt an zwischen Gaumen und Nasenscheidewand eine Wachstumsinkongruenz besteht, die sich bald zu Gunsten des einen, bald zu Gunsten des anderen Gebildes geltend macht. So würde erstere Art sich dadurch erklären lassen, dass z. B. bei vermehrter Wachstumstendenz des Septums der Gaumen bei der Entwickelung normale Verhältnisse bietet. Bei der zweiten Art dagegen müsste man gleichzeitig beim Gaumen eine vermehrte und beim Septum eine verminderte Wachstumstendenz voraussetzen.

Wir kommen nun zum zweiten Teil unserer Arbeit, *nämlich zu unseren eigenen Untersuchungen* **über das Verhältnis einer abnormen Formation des harten Gaumens zur Hypertrophie der Rachendachtonsille.** (Vergl. Tabelle B pag. 30—39.) Der mittlere Wert des Höhenindex, der für diese Gruppe 46 beträgt, weicht nicht, wie wir sehen, von der als Normalmass angenommenen Zahl ab. Betrachten wir nun die Fälle einzeln für sich, so finden wir, dass unter den 53 Patienten der Höhenindex des Gaumens 26 mal über und 25 mal unter der Norm ist und dass 2 mal die Normalzahl gerade erreicht

wird. Was die übrigen von Körner geschilderten Veränderungen betrifft, so kann man unter 60 Fällen (Anhang mitgerechnet) 18 mal Zahnstellungsanomalie, 13 mal Septumdeviation und 3 mal winklige Knickung des oberen Alveolarbogens (V-förmigen Kiefer) konstatieren, aber kein einziges Mal kam deutliche, ausgesprochene Spitzbogenform des Gaumengewölbes zur Beobachtung. Bei Kindern vor dem Zahnwechsel bot die Bezahnung und das Septum immer normale Verhältnisse, dagegen befand sich unter den 3 Patienten, die V-förmigen Kiefer hatten, auch ein 5jähriger Knabe, was gegen die Ansicht *Körners* sprechen würde. Es sei noch erwähnt, dass wir in einem Falle die Angaben *Körners* über den Schluss des Mundes bei Adenoiden nach dem Zahnwechsel bestätigt fanden. Es handelte sich um einen 16jährigen Patienten mit einem Höhenindex des Gaumens von 64, welcher wegen Adenoiden mittleren Grades operiert wurde. Bei Schluss des Mundes stand der Unterkiefer abnorm zurück, so dass zwischen den medialen Schneidezähnen des Ober- und Unterkiefers ein Abstand von über $^1/_2$ cm. bestand. Ausser dieser Anomalie hatte Patient noch eine starke Septumverbiegung und Abnormitäten in der Zahnstellung. Die mittleren oberen Schneidezähne waren schräg gestellt. Angaben über Rhachitis und Mundatmen fehlen.

Aus den gemachten Beobachtungen können wir für diese Serie folgende Schlüsse ziehen:

Der harte Gaumen der an adenoiden Vegetationen Leidenden weicht in seiner Form durchschnittlich gar nicht vom Normalmass ab. Auch ist die Grösse des Höhenindex unabhängig von der Grösse der adenoiden Wucherungen. Irgend ein Parallelismus zwischen beiden ist nicht erkennbar. Als Beleg dafür könnte ausser dem oben angegebenen Falle noch Fall 43 hinzugezogen werden. (Es handelt sich um Adenoide höheren Grades mit einem Höhenindex des Gaumens von bloss 40.) Was die übrigen Abnormitäten betrifft, so findet man noch am konstantesten

Zahnstellungsanomalien (30%) und Septumdeviationen (21%). V-förmige Knickung des oberen Alveolarbogens wurden nur in 3 Fällen konstatiert und abnormes Hervortreten des Oberkiefers bei Schluss des Mundes nur ein einziges Mal gefunden. Dagegen kam die Spitzbogenform des Gaumengewölbes niemals zur Beobachtung.

Auf Grund dessen sind wir berechtigt, die letzt erwähnten Abnormitäten als ein höchst seltenes Vorkommnis bei Adenoiden zu bezeichnen.

Überhaupt können wir nach unseren Untersuchungen sagen, dass man bei Adenoiden bald diese, bald jene Anomalie, wie sie Körner beschreibt, mitunter sogar auch bei demselben Individuum 2—4 Abnormitäten findet, wie z. B. in Fall 3 dieser Serie bei einem 10jährigen Knaben gleichzeitig Zahnstellungsanomalie, V-förmiger Kiefer, Septumverbiegung und grosser Höhenindex des Gaumens (58) konstatiert werden konnte. Dagegen ist in der ganzen Reihe kein einziger Fall zur Beobachtung gekommen, der sämtliche von *Körner* geschilderten Anomalien aufzuweisen hatte.

Nach den Ergebnissen unserer Untersuchungen lassen sich die oben erwähnten Anomalien schwerlich mit adenoiden Wucherungen in Zusammenhang bringen. Auch die von *Körner* und später von *Waldow* acceptierte Erklärung für die Entstehungsweise der betreffenden Abnormitäten scheinen nicht ganz stichhaltig zu sein.

Bei Kindern, die auf Mundatmen angewiesen sind, ist der Mund nur leicht geöffnet, so dass die Wangenmuskulatur, nicht wie beim Gähnen, maximal gespannt ist; denn nur auf solche Weise könnte man sich so hochgradige Kieferverbildungen entstanden denken, und auch nur dann, wenn die Kieferknochen zur Zeit des Zahnwechsels so weich wären, wie das Skelett bei Rhachitis oder bei der puerperalen Osteomalacie, was man schwerlich annehmen kann. Das Ausfallen der Milchzähne, die vermehrte Blutzufuhr während der 2. Dentition können unmöglich die

Resistenzfähigkeit der Kieferknochen so weit herabsetzen. Wenn man auch beim Mundatmen eine maximale Spannung der Wangen voraussetzen wollte, so könnte man ebenso gut an die Möglichkeit einer Druckatrophie der Wangenmuskulatur denken. Ebensowenig könnte das Wegfallen des Gegendruckes von seiten der Zunge irgendwelchen Einfluss auf die Formation des Oberkiefers haben. Aus eigener Erfahrung kann man sagen, dass die Zunge im Ruhezustand normaler Weise die Innenfläche der Oberkieferknochen nur leise berührt und nur bei forcierten Schluckbewegungen fester gegen die Wandungen gedrückt wird.

Auch die Theorie von *Michel*, *Bloch* und *Casselberry*, welche, wie bereits erwähnt, das beständige Anprallen des Luftstromes gegen das Gaumendach beim Mundatmen für die Gaumendeformitäten verantwortlich machen, lässt sich nicht gut begreifen; denn bei normaler Resistenz des Gaumens wäre solches ein Ding der Unmöglichkeit. Ausserdem käme dabei noch der Umstand in Betracht, dass die Bildung des Körpers, wie auch seiner einzelnen Teile, sich im ganzen mit einer solchen Regelmässigkeit und Energie vollzieht, dass auch kleine Störungen dieser Art unmöglich die angeborene, normale Wachstumstendenz zu beeinträchtigen imstande sind.

Gegen *Löwy*, der beides, Septumdeviation und Oberkieferdeformitäten, von der Rhachitis abhängig macht, können wir aus Mangel an geeignetem Material nicht Stellung nehmen. Abgesehen von einigen Patienten, bei denen Zahnstellungsanomalien im Unterkiefer konstatiert werden konnten, beobachteten wir nur einen einzigen Fall, bei dem man aus dem Verhalten des Unterkiefers beim Schluss des Mundes an überstandene Rhachitis denken konnte. Auch nach der Anamnese ist nur in wenigen Fällen überstandene Rhachitis mit Bestimmtheit angegeben worden.

Am ungezwungensten erscheint uns die Ansicht der Autoren, welche die Entwickelungsanomalien am Gesichtsschädel auf *erbliche Einflüsse* zurückführen.

Nach allgemeinen Erfahrungen werden Abnormitäten, wie langer Schädel, schmales Gesicht, enge Nase u. s. w. häufig von Eltern auf Kinder vererbt. Auch *Prof. Siebenmann* hat diese Beobachtung gemacht. Und zwar begegneten ihm diese Entwickelungsanomalien häufig, aber nicht ausschliesslich bei adenoiden Vegetationen.

Es ist auch schon von anderer Seite hervorgehoben worden, dass ein schmaler, hoher Gaumen vorzüglich bei langen, schmalen Schädeln angetroffen werde und dass gerade hier sich auch gewöhnlich recht enge Nasenhöhlen finden; die Gegend der unteren Muscheln ist in solchen Fällen räumlich beengt, nicht nur von der Seite, sondern infolge des hohen Gaumens auch von unten her. Nun wissen wir, dass adenoide Vegetationen meistens begleitet sind von Schwellungszuständen im Inneren der Nase und dass das Atmungshindernis in solchen Fällen sehr oft nicht durch die hypertrophische Rachendachtonsille selbst, sondern durch die als Begleiterscheinung auftretende abnorme Blutfülle und die hypertrophischen Zustände der unteren Muscheln bedingt ist. Natürlich wird die Behinderung der Luftpassage unter diesen Umständen sich bedeutend rascher und intensiver geltend machen bei angeborener Nasenenge, als da, wo ceteris paribus die Nasenhöhlen eine normale Weite besitzen. Adenoide leichteren oder mittleren Grades machen erfahrungsgemäss weniger Beschwerden, wenn die Nasenhöhlen und der Nasenrachenraum weit sind. So ist es daher auch leicht begreiflich, dass unter den an hypertrophischer Rachendachtonsille Leidenden es vorzüglich solche mit schmalen Schädeln und enger Nase sind, welche ihrer behinderten Atmung wegen ärztliche Hilfe in Anspruch nehmen, und dass somit die adenoiden Vegetationen vom Arzte vorzüglich bei Trägern von engen Nasen gefunden werden. Allerdings ist es ja möglich, dass auch die adenoiden Vegetationen selbst bei schmalem Nasenrachenraum von der Seite abnorm komprimiert und daher etwas tiefer vor die Choanen hinabgedrückt

werden als bei breitem Rachendach; in unseren Aufzeichnungen finden wir mehrmals die Notiz, dass bei engem und hohem Gaumen nicht nur die Choanen klein sind, sondern auch die Tubenwülste einen abnorm kurzen Abstand zeigen.

Wenn man, wie es in unserer Statistik geschah, nicht nur diejenigen Fälle in Rechnung bringt, welche wegen Atembeschwerden die Poliklinik aufsuchten, sondern auch diejenigen Kranken hinzuzählt, bei welchen die Hypertrophie der Rachendachtonsille bei der systematischen Untersuchung aller Besucher des Ambulatoriums zufällig gefunden wurde, oder wo allein die Störungen der Tubenventilation auf das Vorhandensein von adenoiden Vegetationen aufmerksam machte, so zeigt es sich, wie oben schon angegeben, dass die Gaumenmaasse einer solchen aller zufälligen oder willkürlichen Auswahl entrückten Serie ganz normale sind. Wir dürfen daher sehr wahrscheinlich die Ansicht, dass adenoide Vegetationen und hoher Gaumen sich abnorm häufig vergesellschaftet finden, kurzweg als das Resultat einer fehlerhaften statistischen Rechnung bezeichnen.

Immerhin müssen wir den Vorbehalt machen, dass wir nur mit Verhältnissen rechnen, wie sie in Basel und Umgebung vorkommen; denn dass anderorts Rassenverhältnisse bestehen können, welche mit den unserigen nicht übereinstimmen, geben wir zu; zudem ist ja bekannt, dass an der Küste der Nord- und Ostsee die schweren Formen von Rachenmandelhypertrophie viel häufiger zur Beobachtung kommen als bei uns.

Stellen wir noch einmal die Ergebnisse unserer Untersuchungen kurz zusammen, so kommen wir zu folgendem Resultat:

Bei Septumdeviationen findet man recht häufig, aber nicht konstant einen Höhenindex, der über dem Normalen steht. Der grösste Höhenindex entspricht nicht immer der stärksten Verbiegung. Abnormitäten in der Bezahnung,

die wir bei unseren Untersuchungen nicht selten begegneten, sowie die anderen von einigen Autoren angegebenen Anomalien, wie winkelige Knickung des oberen Alveolarbogens, ungleiche Weite der Choanen u. s. w., halten wir für keine Begleiterscheinung der Nasenscheidewandverbiegung.

Adenoide Vegetationen mit Hochstand des Gaumens kommen der vermehrten Beschwerden wegen häufiger zur Beobachtung des Arztes, als Adenoide mit niederem, breitem Gaumen. In Basel und Umgebung finden wir bei hypertrophischer Rachendachtonsille im Durchschnitt keine abnorme Gaumenform. Zahnstellungsanomalien und Septumdeviationen, die wir nicht selten beobachteten, sowie die V-förmige Knickung des oberen Alveolarbogens stehen mit einer hypertrophischen Rachendachtonsille in keinem Zusammenhang.

Abnorme Gaumenform und Anomalien in der Zahnstellung, sowie am Septum in Form von Spinen und Leisten findet man nicht selten auch bei Fällen ohne Septumdeviation und ohne Adenoide.

Zum Schlusse spreche ich Herrn *Prof. Siebenmann* für das lebhafte Interesse, welches er für meine Arbeit stets zeigte, und für seine gütige Hilfe meinen verbindlichsten Dank aus.

Litteraturverzeichnis.

1. **Waldow, A.** Untersuchungen über die Kiefermissbildungen infolge von Verlegung der Nasenatmung. Archiv für Laryngologie und Rhinologie. 1895. Bd. III.
2. **Morgagni.** De sedibus et causis morborum epist XIV. artic. 16.
3. **Cloquet, H.** Osphrésiologie. Paris 1821.
4. **Réthi, L.** Die Verbildungen der Nasenscheidewand in ihren örtlichen und allgemeinen Beziehungen.
   Sammlung zwangsloser Abhandlungen aus dem Gebiete der Nasen-, Ohren-, Mund- und Hals-Krankheiten. Herausgegeben von Dr. *Maximilian Bresgen* in Frankfurt a./M. *Bd. I, Heft 9.*
5. **Robert.** Mémoire sur le gonflement des amygdales chez les enfants. Bulletin général de thérapeutique, tome 24, pag. 343, ff. Paris 1843.
6. **Wagner, E.** Die Krankheiten des weichen Gaumens. Ziemss'ens Handbuch der Pathologie und Therapie. Bd. VII, 1. S. 216.
7. **Meyer, Wilhelm.** Über adenoide Vegetationen im Nasenrachenraum. Archiv für Ohrenheilkunde. 1873 u. 1874.
8. **Michel, Karl.** Die Krankheiten der Nasenhöhle und des Nasenrachenraumes. Berlin 1876.
9. **David.** Atrésie du maxillaire supérieur produite par des végétat. adénoid. du pharynx. Congrès de Rouen 1883. Referat. Revue mensuelle de laryngologie. 1883. XII.
10. **Semon. Mackenzie-Semon.** Die Krankheiten des Halses und der Nase. Berlin 1884. Bd. II. Seite 710, Anmerkung 1.
11. **Moldenhauer.** Die Krankheiten der Nasenhöhle. 1884.
12. **Löwy, A.** Über Verkrümmungen der Nasenscheidewand. *Berl. klin. Wochenschrift 1886, Nr. 47, Seite 816.*
13. **Baumgarten.** Über die Ursache der Verbiegungen der Nasenscheidewand. *Deutsche med. Wochenschrift 1886, Nr. 22.*
14. **Trendelenburg.** Verletzungen und chirurgische Krankheiten des Gesichts. Deutsche Chirurgie 1886, Bd. 33, Seite 154 ff.
15. **Schaus, August.** Über Schiefstand der Nasenscheidewand. Arch. für klin. Chirurgie 1887, Bd. 35.
16. **Ziem.** Über Asymmetrie des Schädels bei Nasenkrankheiten. Monatschrift für Ohrenheilkunde 1883, Nr. 2—5.

17. **Hopmann.** Über kongenitale Verengerungen und Verschlüsse der Choanen. Archiv für klinische Chirurgie 1888, Bd. 37.
18. **Bloch.** Pathologie und Therapie der Mundatmung. Wiesbaden 1889.
19. **Casselberry, W. E.** (Referat.) Internationales Centralblatt für Laryngologie u. s. w., 7. Jahrgang.
20. **Schulte.** Über den Schiefstand der Nasenscheidewand. Dissertation. Bonn 1890.
21. **Woakes, E.** (Referat.) Internationales Centralblatt für Laryngologie u. s. w. 7. Jahrgang.
22. **Zuckerkandl, E.** Normale und pathologische Anatomie der Nasenhöhle. Bd. II, Seite 44 ff.
23. **Stier.** Untersuchungen über Verbiegungen der Nasenscheidewand. Dissertation. Rostock 1895.
24a. **Körner.** Einige Erfahrungen über die Hypertrophie der Rachendachtonsille. Münchener med. Wochenschrift 1890, Nr. 27.
24b. **Körner.** Untersuchungen über Wachstumsstörung und Missgestaltung des Oberkiefers und des Nasengerüstes infolge von Behinderung der Nasenatmung.
25 u. 26. **Kiesselbach** und **Kirchner.** Diskussion zu einem Vortrage *Körners* auf der 10. Versammlung süddeutscher und schweiz. Ohrenärzte. Nürnberg 1890.
27. **Cronbech.** Über Gaumendeformität bei den adenoiden Vegetationen im Nasenrachenraum. Hospitalstidende am 8. März 1893.
28. **Schech.** Über Mund- und Nasenatmung. München. med. Wochenschrift, 1895, Nr. 9.
29. **Winckler, Ernst.** Zur Oberkiefermissbildung bei behinderter Nasenatmung. *Wiener klin. Wochenschrift, 1895, Nr. 9. u. 10.*
30. **Lavrand, M.** Revue internationale de Rhinologie etc. 1895, Nr. 4.
31. **Fränkel, B.** Realencyklopedie. 3. Auflage. Bd. I, Seite 260.
32. **Sarasohn.** Untersuchungen der Nasenhöhle und des Nasenrachenraums bei Epileptikern und Idioten. Dissertation. Königsberg i./P. 1895.
33. **Schwendt, A.** Die angeborenen Verschlüsse der hinteren Nasenöffnung und ihre operative Behandlung. Habilitationsschrift. Basel 1889.
34. **Bresgen, M.** Krankheits- und Behandlungslehre der Nasen-, Mund- und Rachenhöhle, sowie des Kehlkopfes und der Luftröhre. 3. Auflage 1896.